

LE TRAITEMENT CHIRURGICAL DES SCOLIOSES IDIOPATHIQUES

M.BERGOIN (AIX EN PROVENCE)

QUAND PEUT-ON OPERER UNE SCOLIOSE IDIOPATHIQUE ?

- **Quand le patient est au voisinage de la maturité osseuse et que la scoliose a trop progressé malgré ou en l'absence d'un traitement conservateur .**
Quand l'âge du traitement conservateur est dépassé.
Quand la scoliose est mal tolérée sur le plan esthétique ou fonctionnel .
Quand on peut prévoir une aggravation à l'âge adulte

QUELS SONT LES PRINCIPES DU TRAITEMENT CHIRURGICAL?

- Redresser de manière tridimensionnelle la ou les courbures à l'aide d'une instrumentation métallique.

Arthrodésiser(c'est-à-dire bloquer définitivement par une greffe la zone redressée)

.L'instrumentation utilisée doit permettre habituellement d'éviter une contention par plâtre ou corset dans les suites opératoires

QUELLE INSTRUMENTATION PEUT-ON UTILISER?

- Selon la topographie de la scoliose le chirurgien sera amené à utiliser une instrumentation postérieure ou antérieure. Dans le premier cas l'incision sera postérieure ,dans le deuxième cas antérieure nous en verrons des exemples

LA STRATEGIE CHIRURGICALE ET DIRECTEMENT LIEE A LA CLASSIFICATION DES COURBURES

**LES CLASSIFICATIONS PROPOSEES DANS
LA LITTERATURE MEDICALE SONT SOIT
INCOMPLETES (CELLE DE KING)SOIT
COMPLEXES ET INEXACTES (CELLE DE
LENKE ET AL) NOUS UTILISERONS NOTRE
CLASSIFICATION PERSONNELLE**

Classification des Scolioses idiopathiques

Plan frontal(de face)

Une courbure

- Thoracique(1)

- Thoraco-lombaire

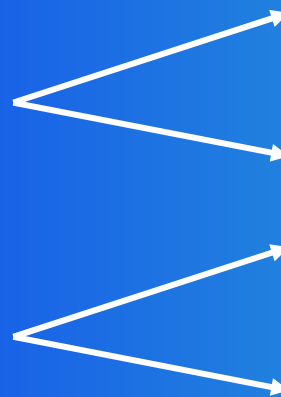
- Lombaire

Équilibrée (2)

Déséquilibrée (3)

Lombaire vraie (4)

Lombo-sacrée (5)



Classification des scolioses idiopathiques

Plan frontal(de face)

Double Courbures

- Thor et Lomb symétriques (6)
- Thoracique prédominante (Lombaire structuralisée)
 - Bassin exclu (7)
 - Bassin inclus (8)
- Lombaire prédominante (Thoracique structuralisée) (9)
 - Double thoracique vraie (10)
 - Double thoracique potentielle (11)
- Double Thoracique

SCOLIOSES IDIOPATHIQUES

UNE COURBURE

- | | | |
|--------------------|---|--------------------|
| - Thoracique (1) | | Équilibrée (2) |
| - Thoraco-lombaire | → | Déséquilibrée (3) |
| - Lombaire | → | Lombaire vraie (4) |
| | → | Lombo-sacrée (5) |

Double Courbures

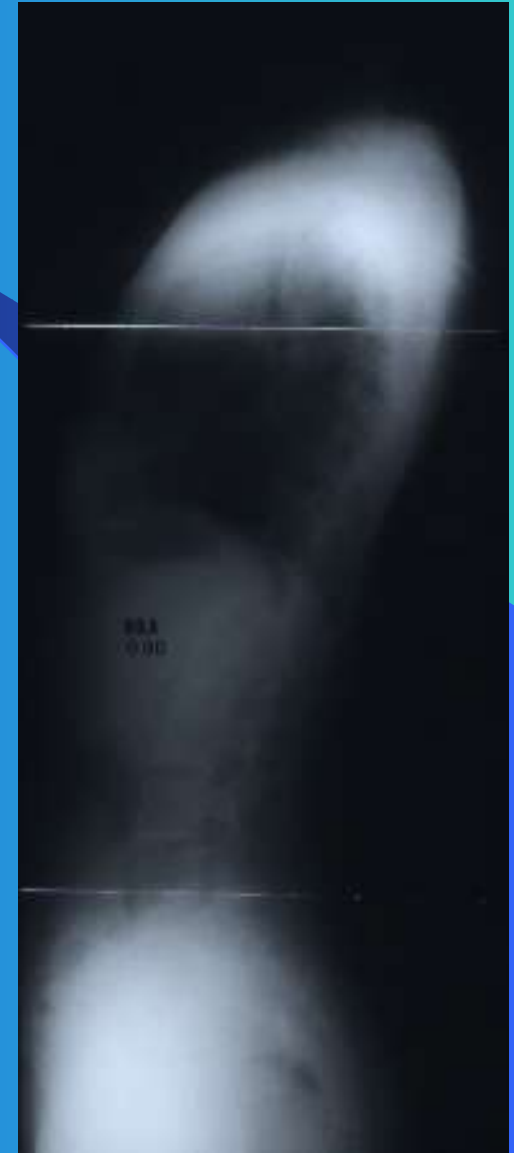
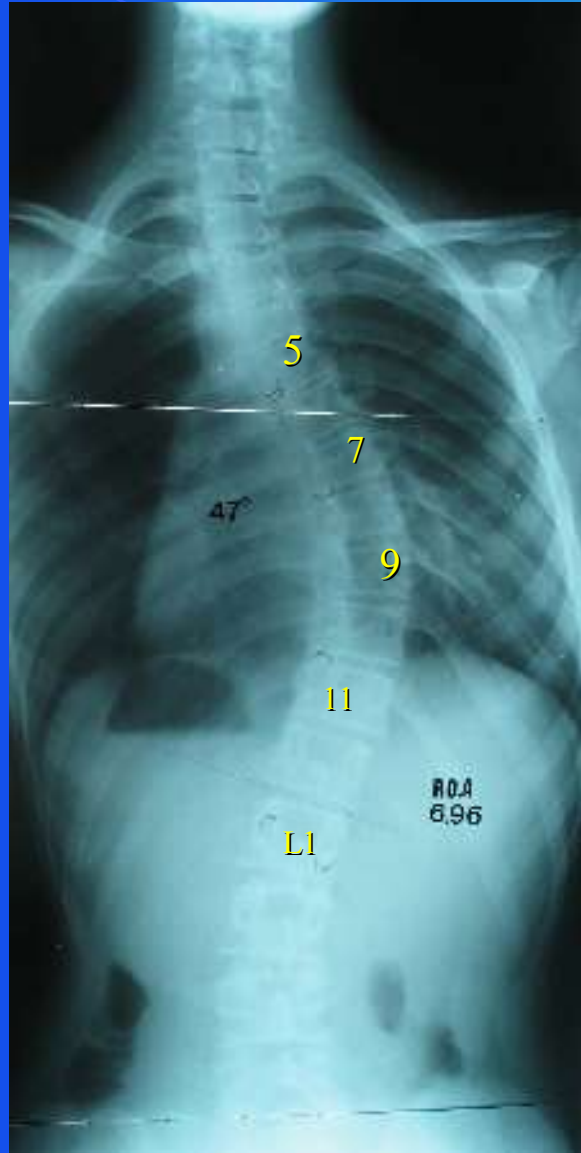
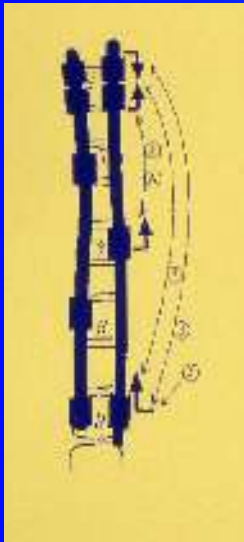
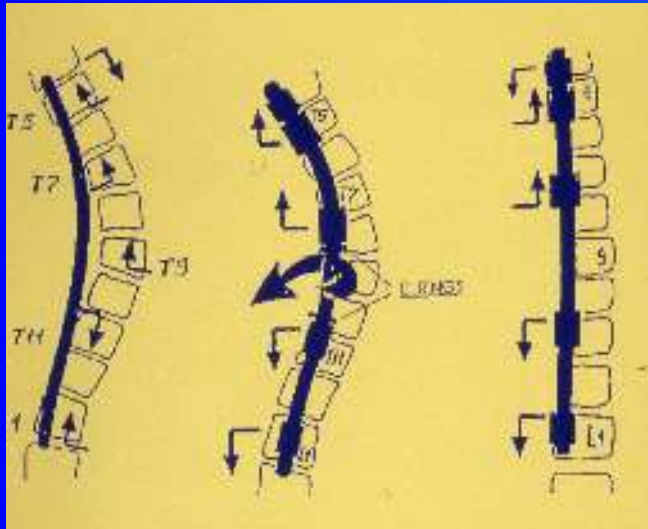
- | | | |
|--|---|---------------------------------------|
| - Thor et Lomb symétriques (6) | | Bassin exclu (7) |
| - Thoracique prédominant
(Lombaire structuralisée) | → | Bassin inclus (8) |
| - Lombaire prédominante (9)
(Thoracique structuralisée) | | Double thoracique
vraie (10) |
| - Double Thoracique | → | Double thoracique
potentielle (11) |

Rouge: instrumentation ant. Jaune: instrumentation post.

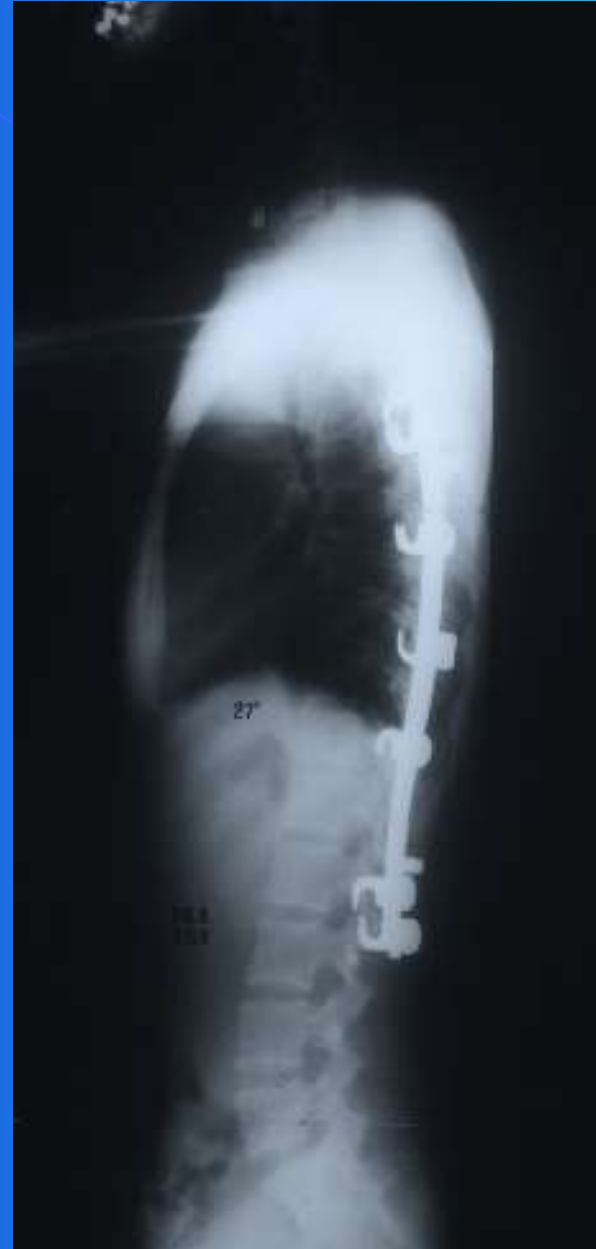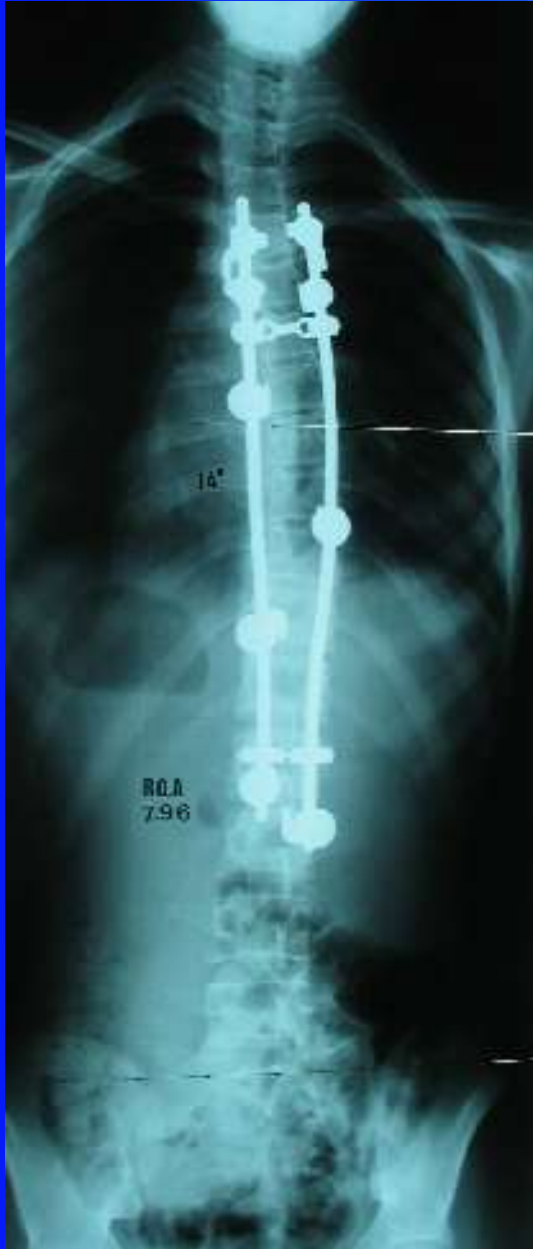**SCOLIOSES IDIOPATHIQUE DE
L'ADOLESCENT
INSTRUMENTATION
POSTERIEURE**

**Exemples de stratégie suivant la
classification des courbures**

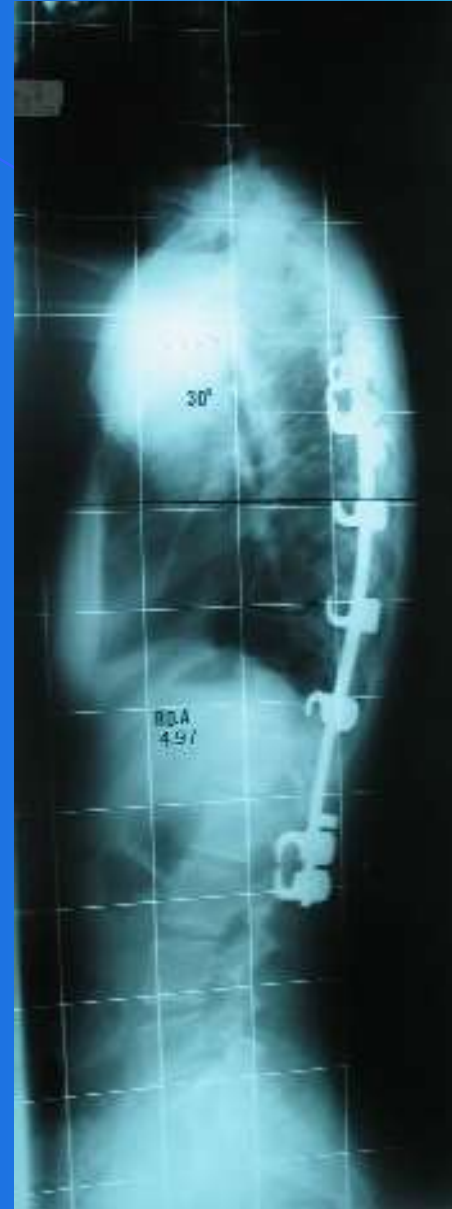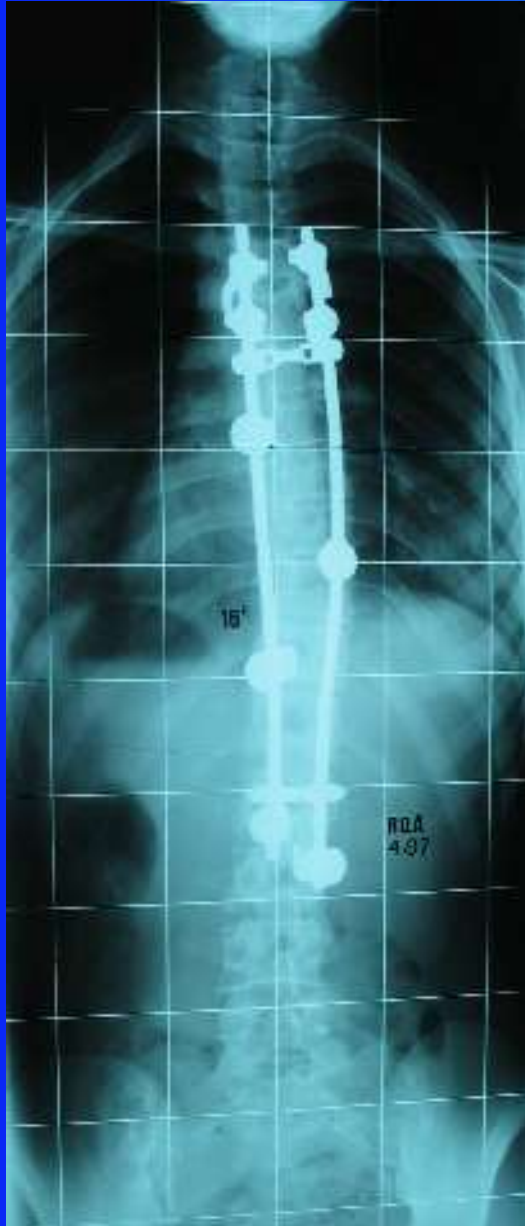UNE COURBURE THORACIQUE



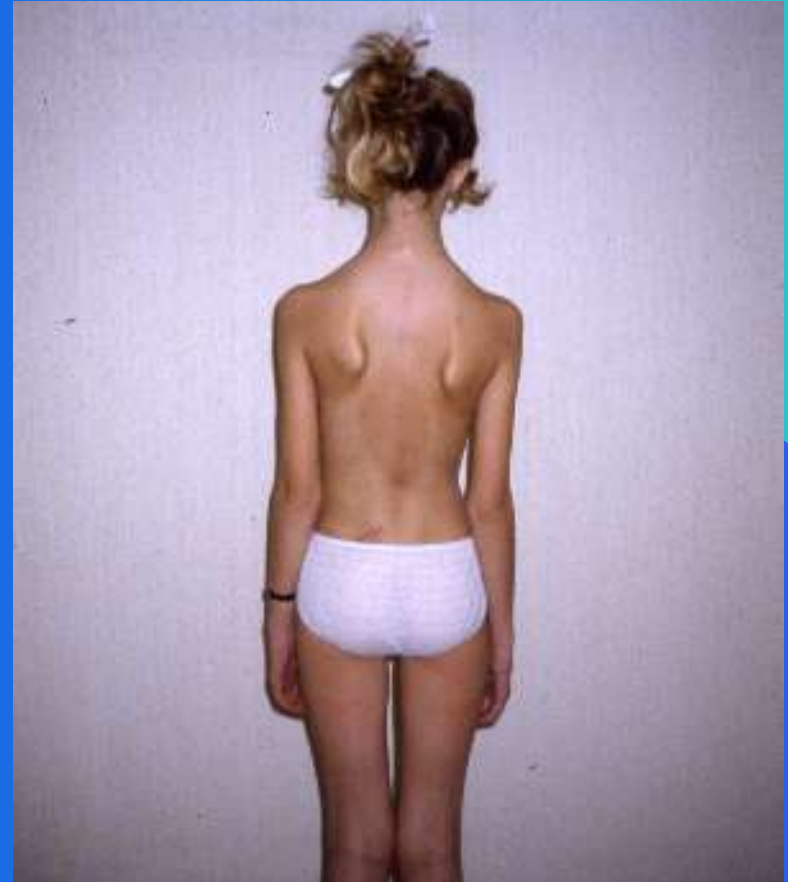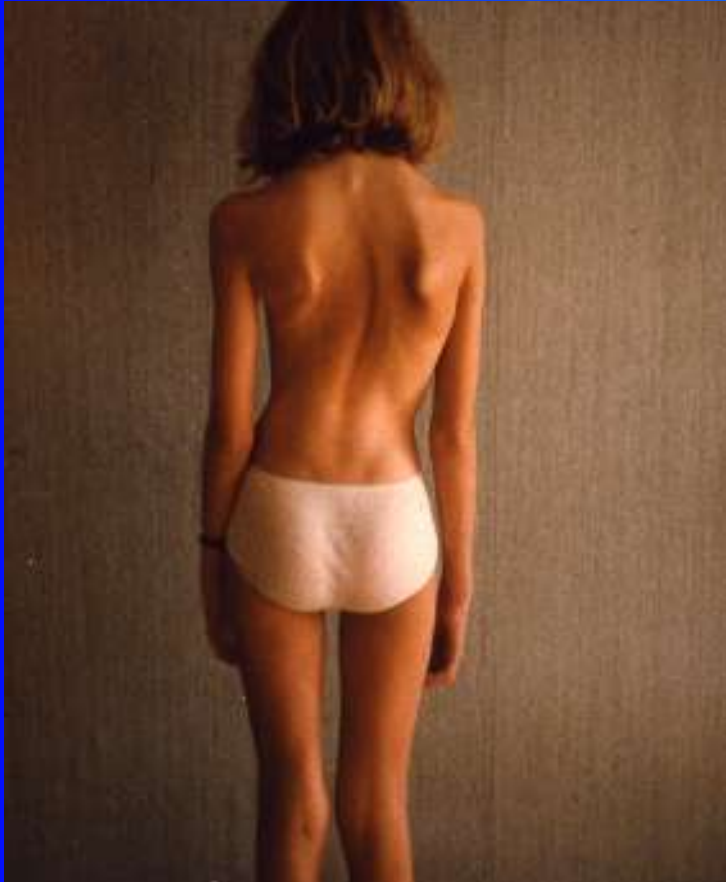RESULTAT IMMEDIAT



UN AN PLUS TARD



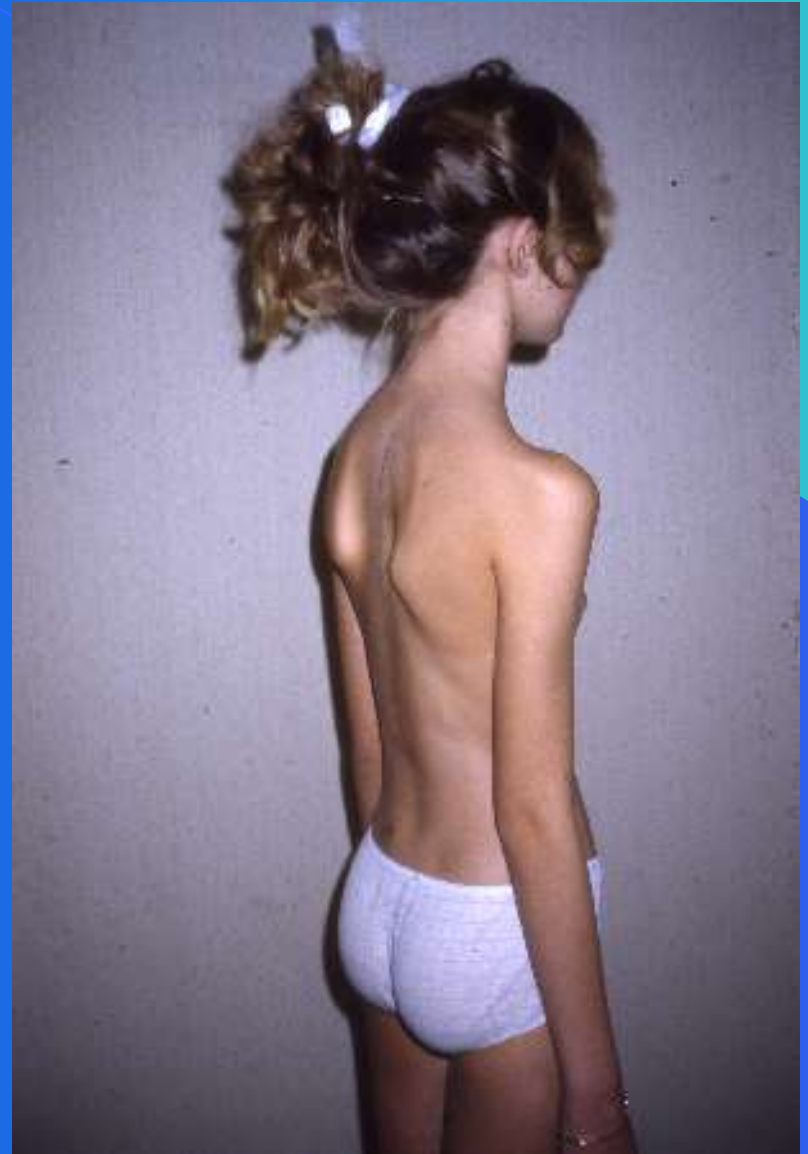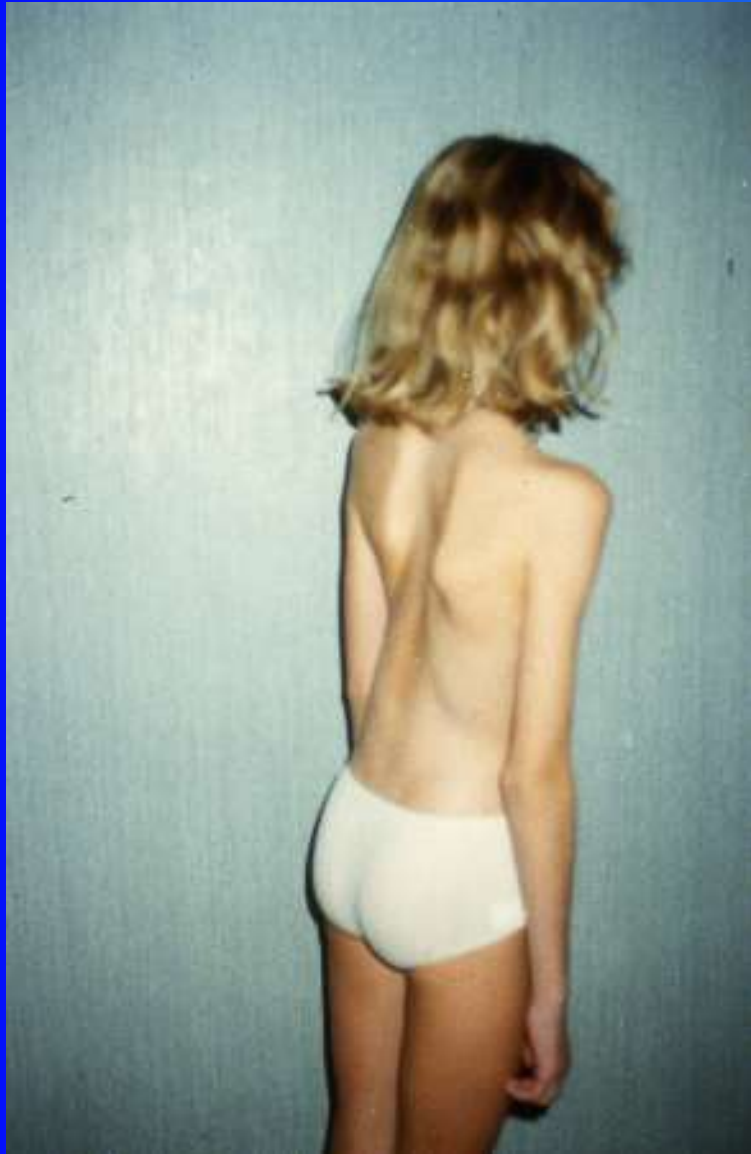ASPECT ESTHETIQUE PRE ET POST OPERATOIRE



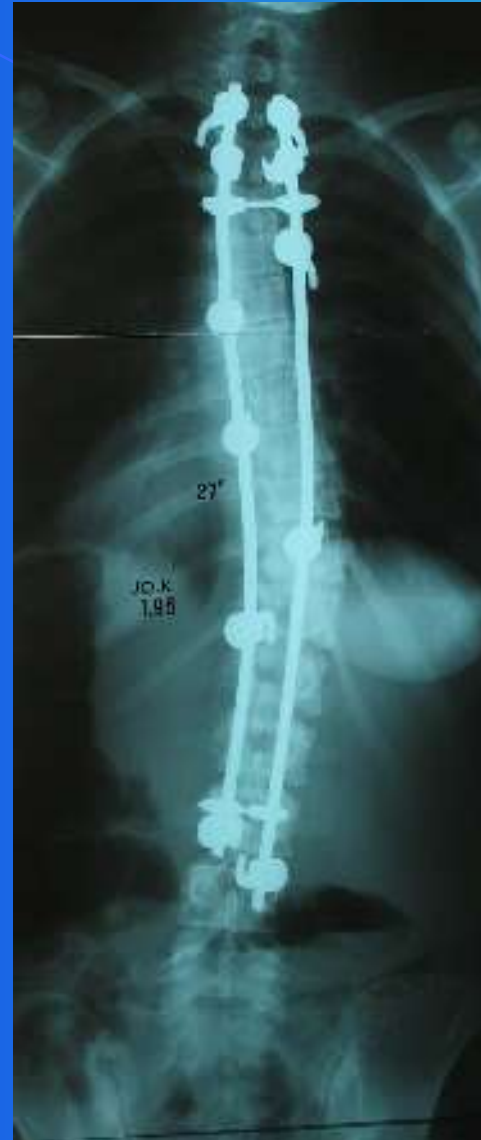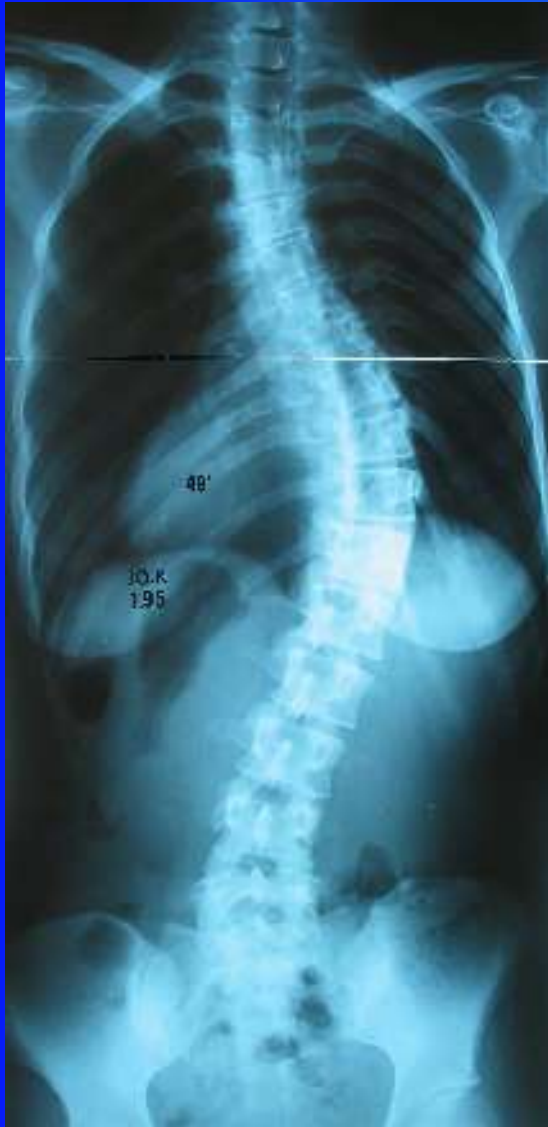ASPECT ESTHETIQUE PRE ET POST OPERATOIRE



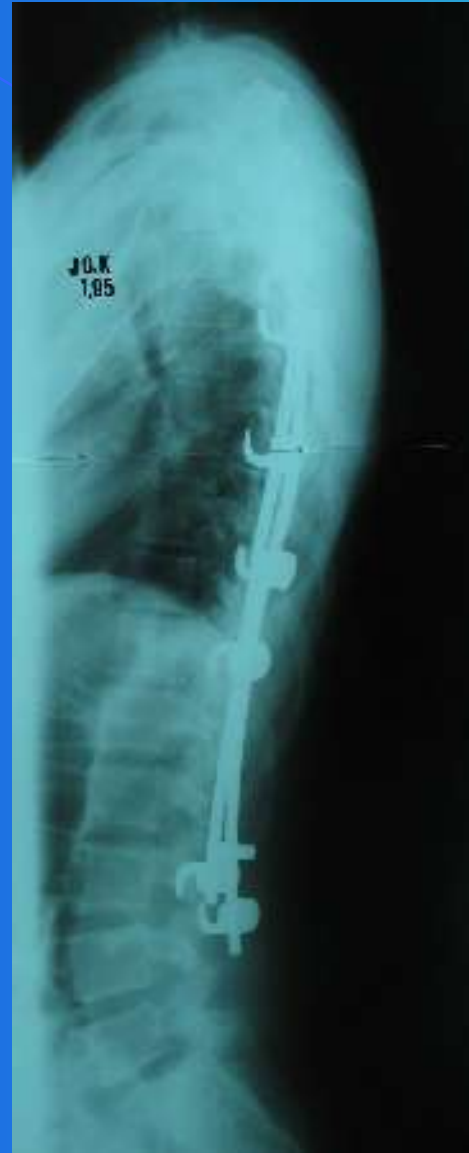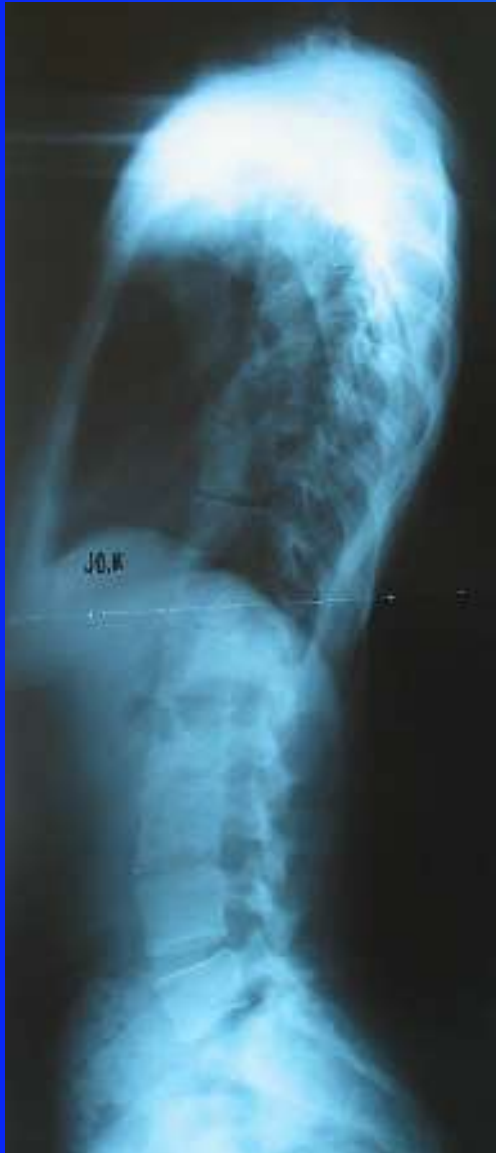ASPECT ESTHETIQUE PRE ET POST OPERATOIRE



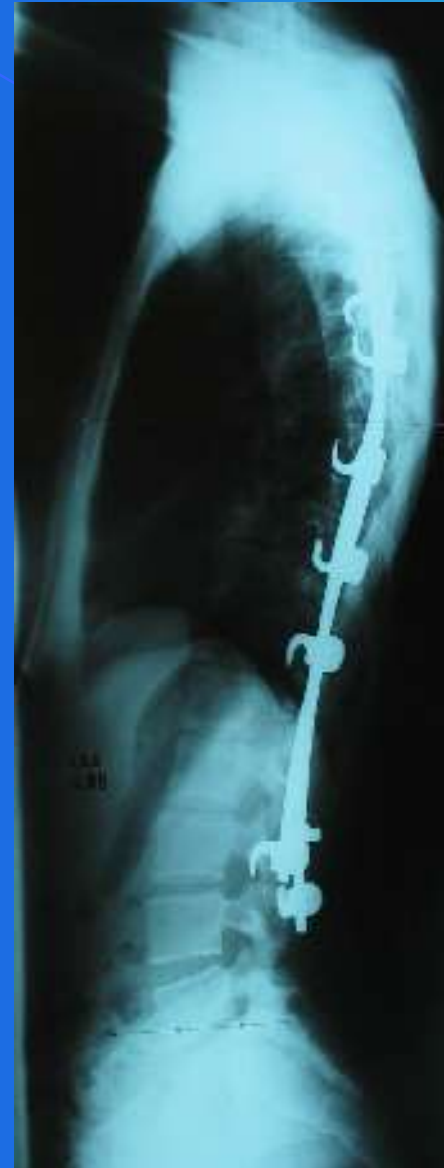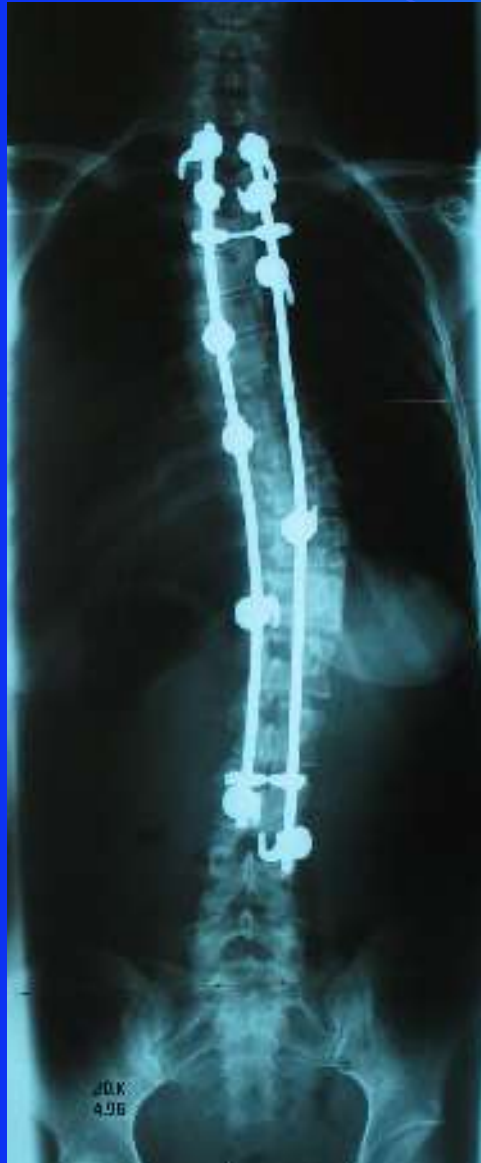SCOLIOSE THORACO-LOMBAIRE EQUILIBREE



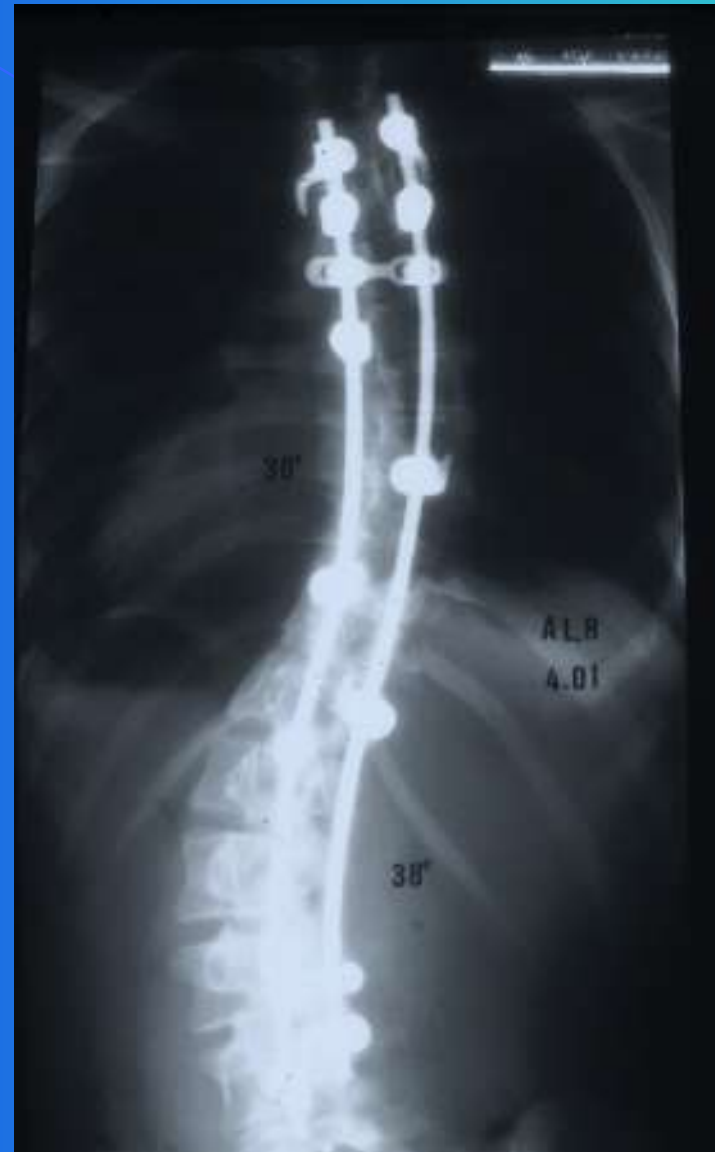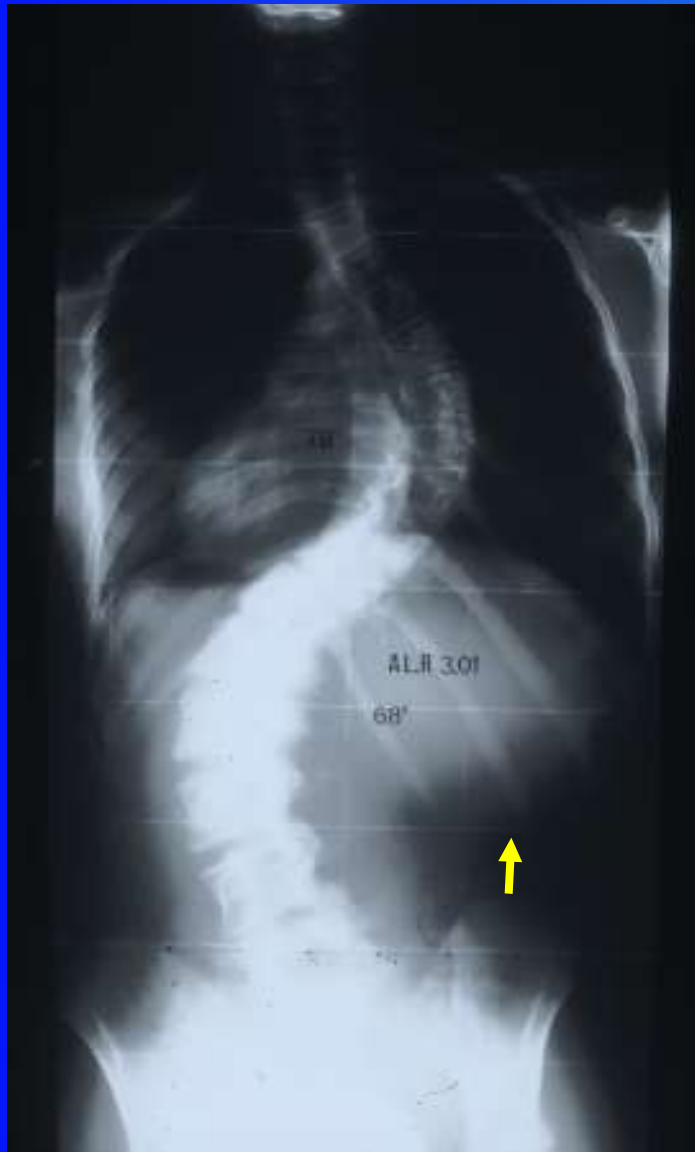SCOLIOSE THORACO-LOMBAIRE EQUILIBREE



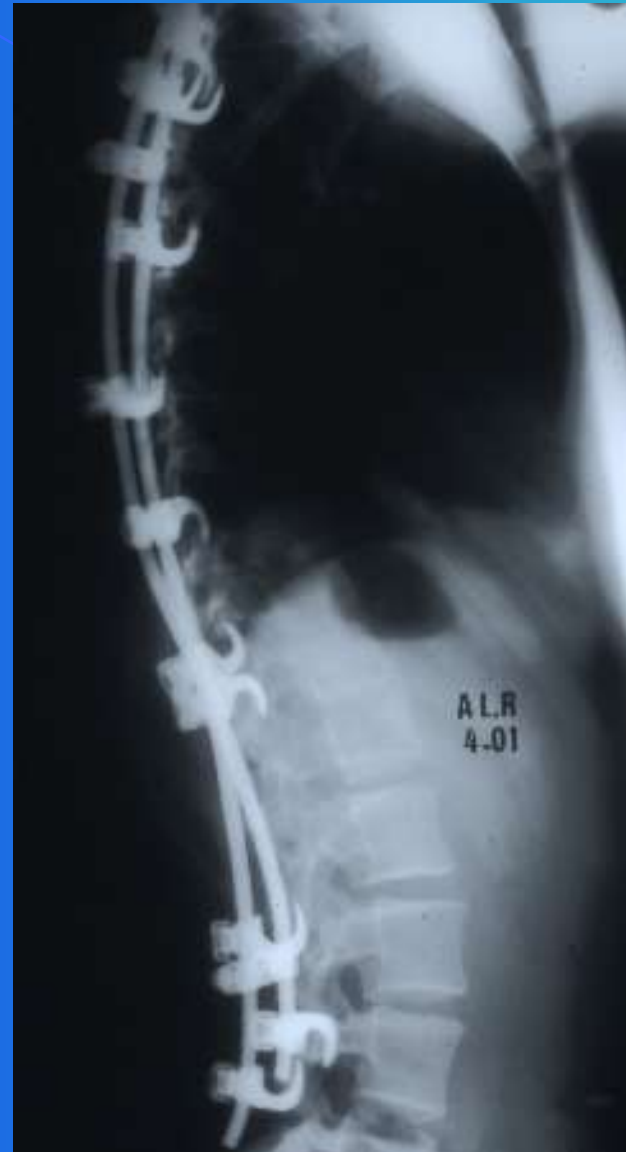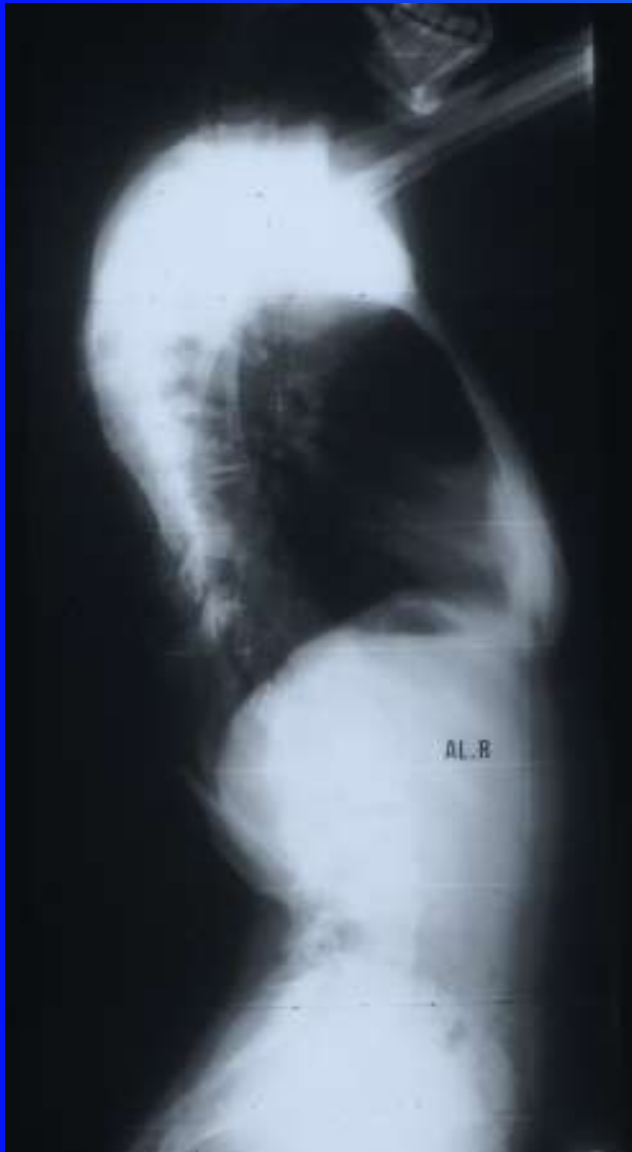SCOLIOSE THORACO-LOMBAIRE EQUILIBREE



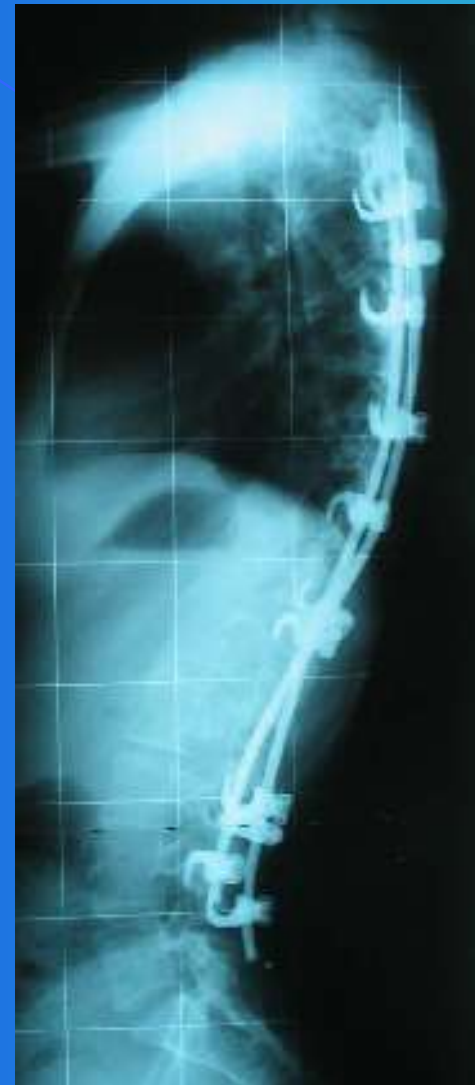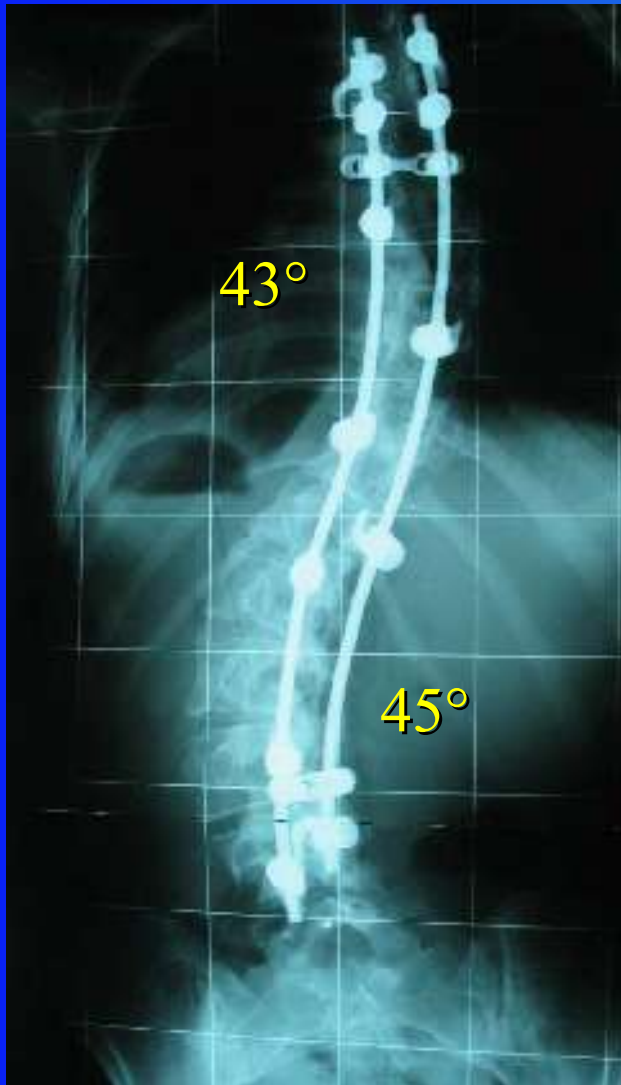DOUBLE THORACIQUE ET LOMBAIRE (bassin inclus)



DOUBLE THORACIQUE ET LOMBAIRE (bassin inclus)

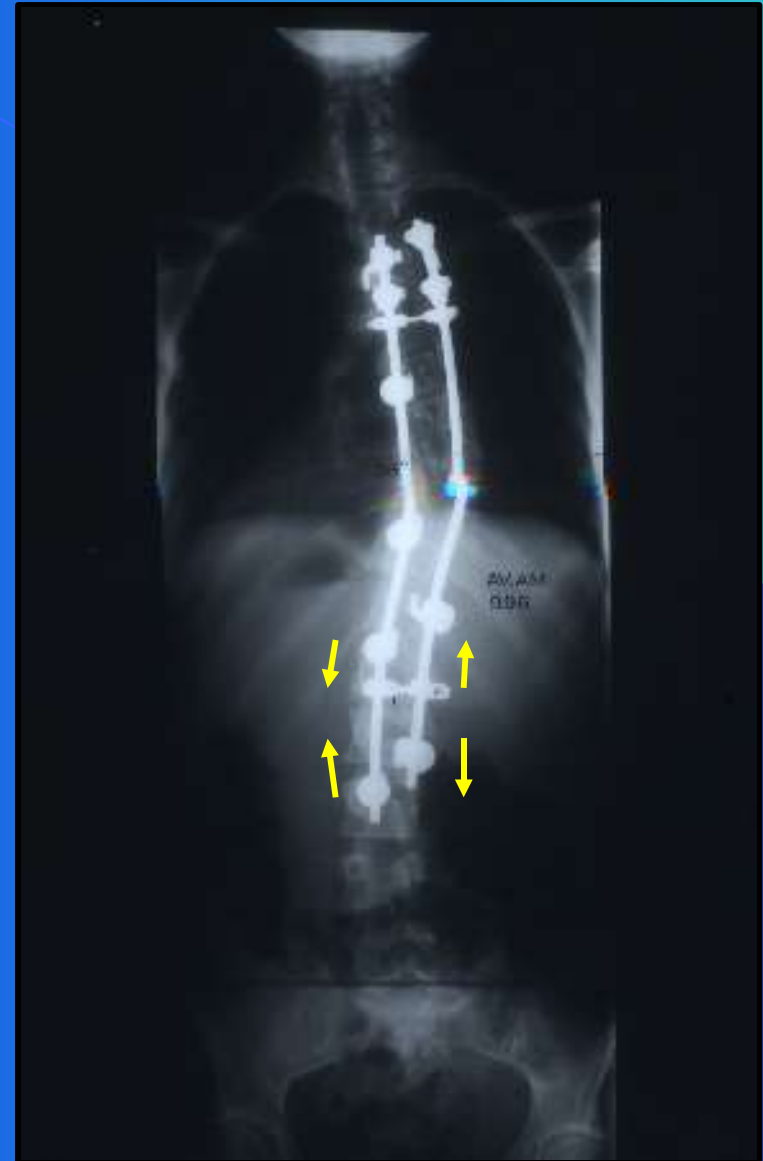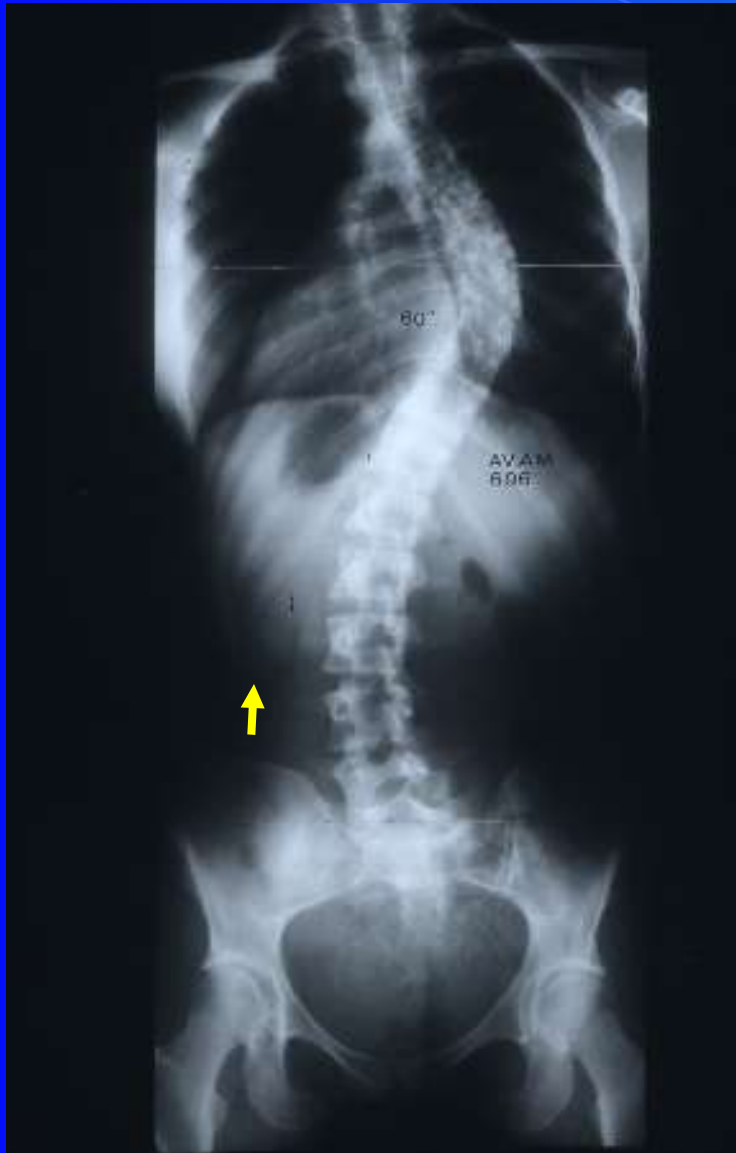


DOUBLE THORACIQUE ET LOMBAIRE (bassin inclus)

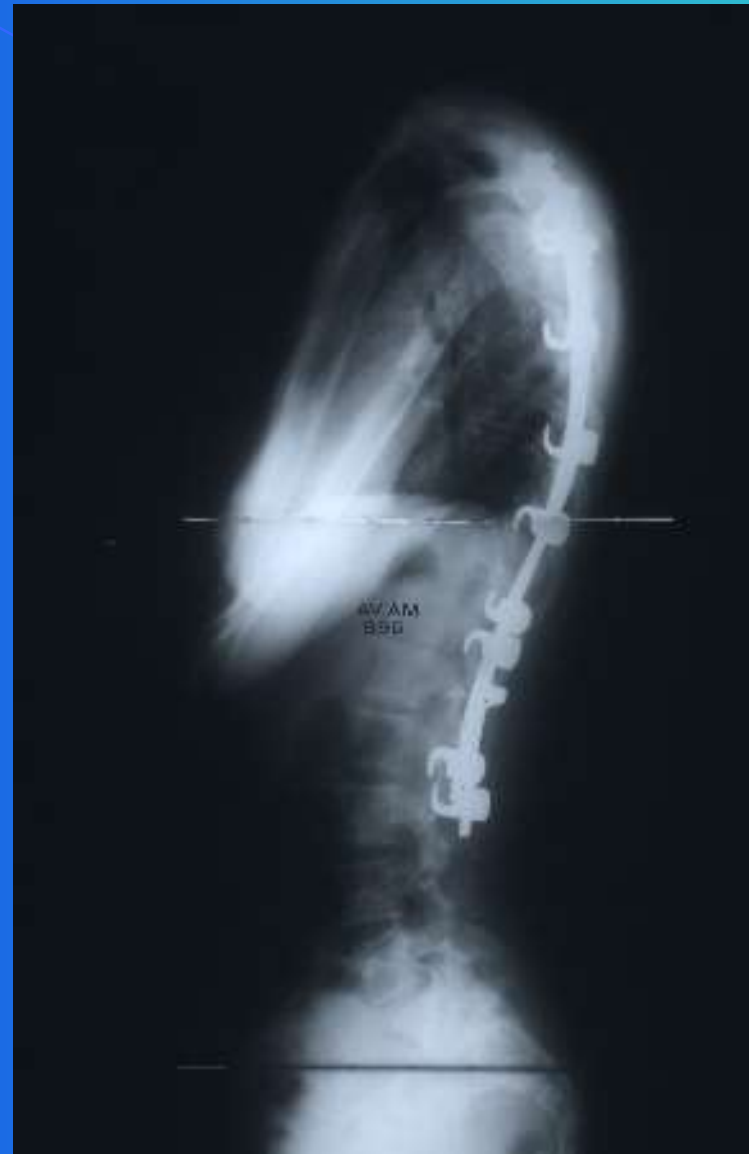
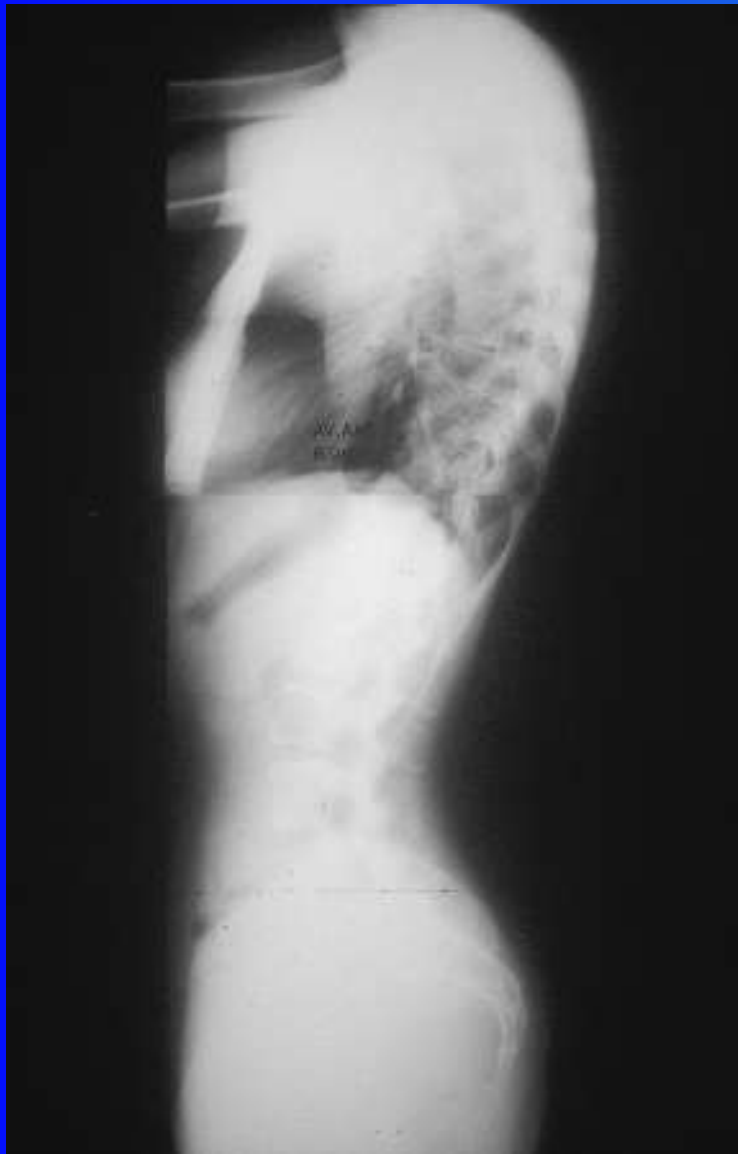
Resultat a 3ans post-op

DOUBLE THORACIQUE ET LOMBAIRE (bassin exclu)

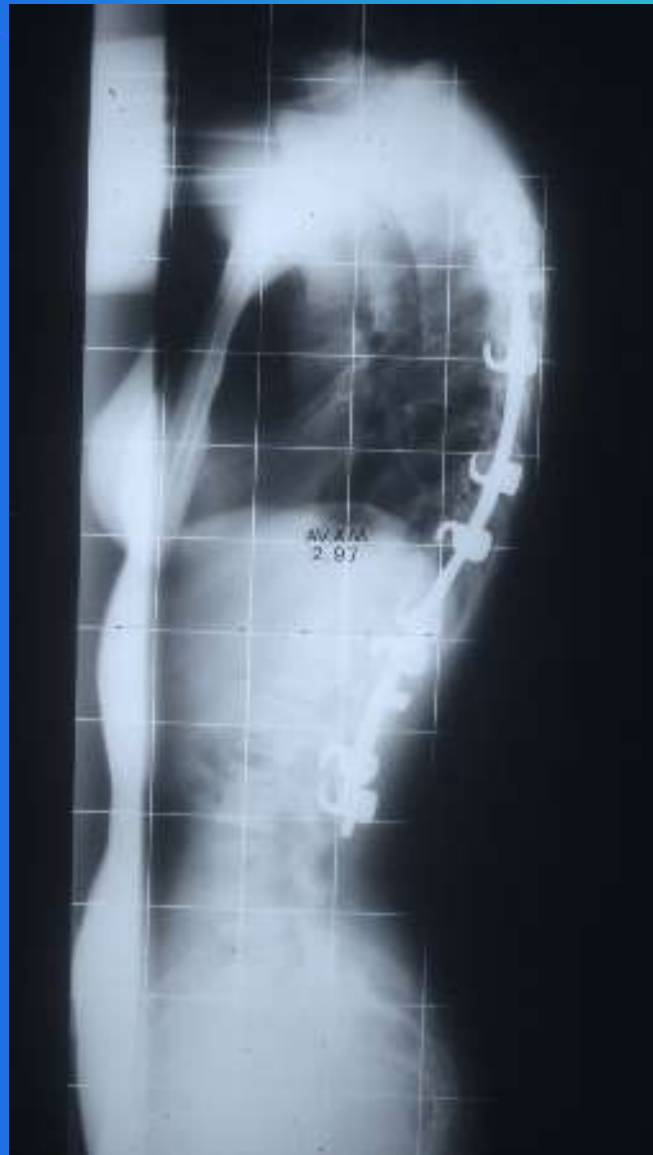
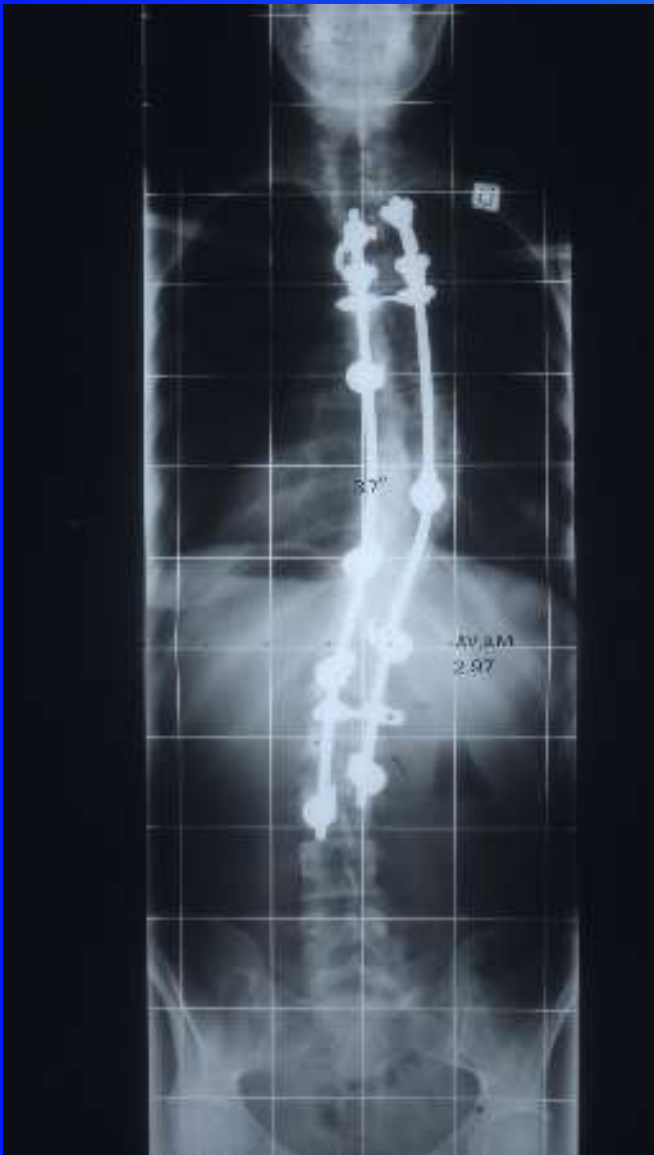
DOUBLE THORACIQUE ET LOMBAIRE (bassin exclu)

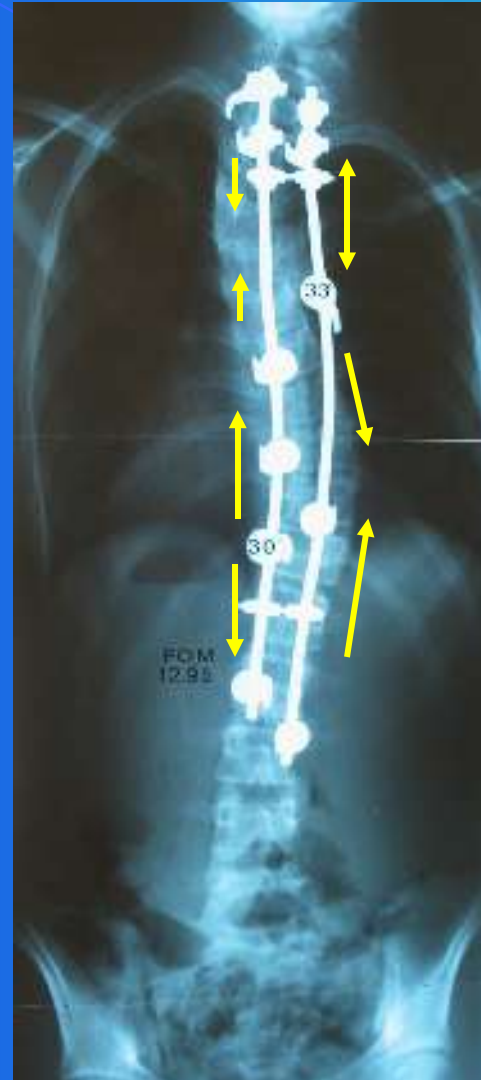
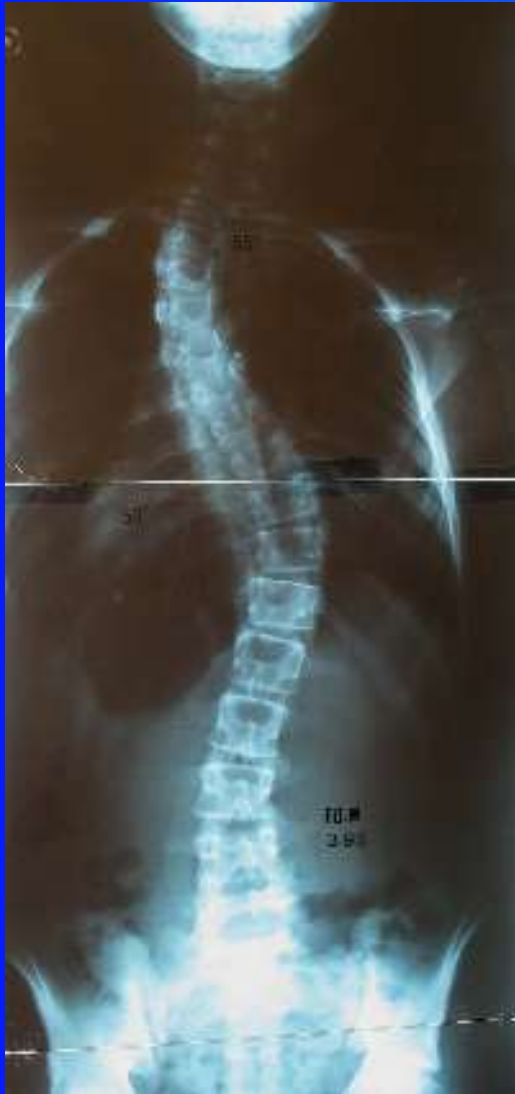
DOUBLE THORACIQUE ET LOMBAIRE (bassin exclu)

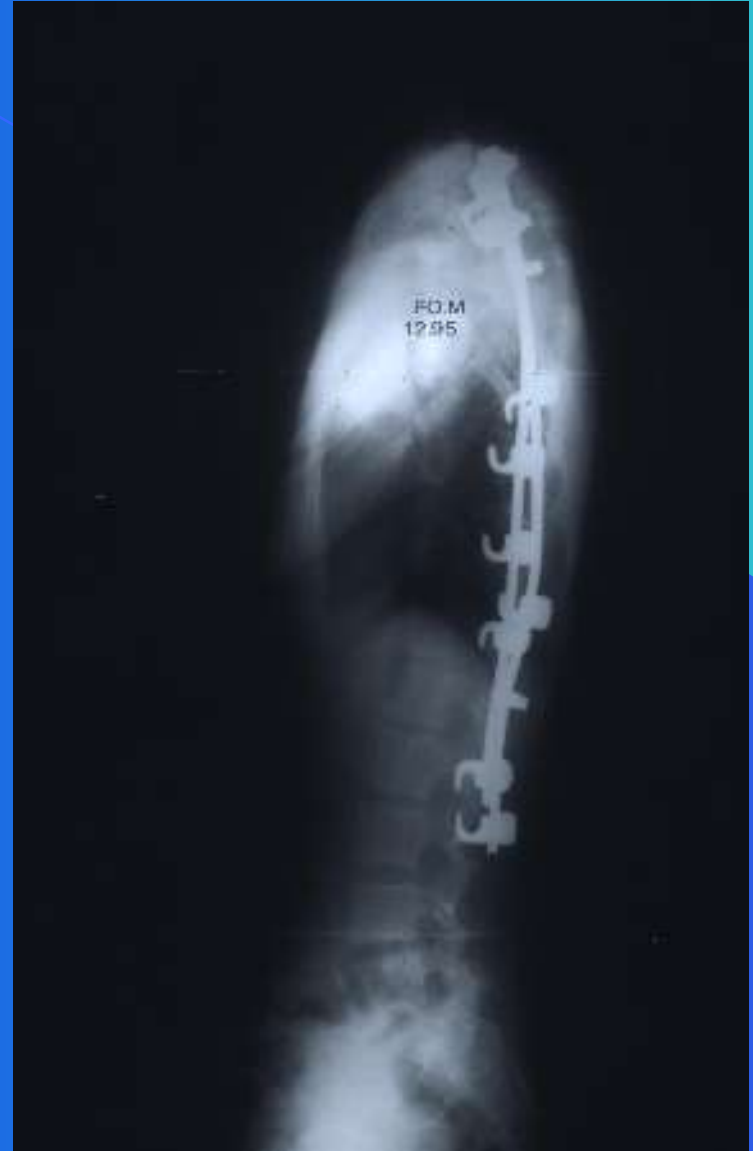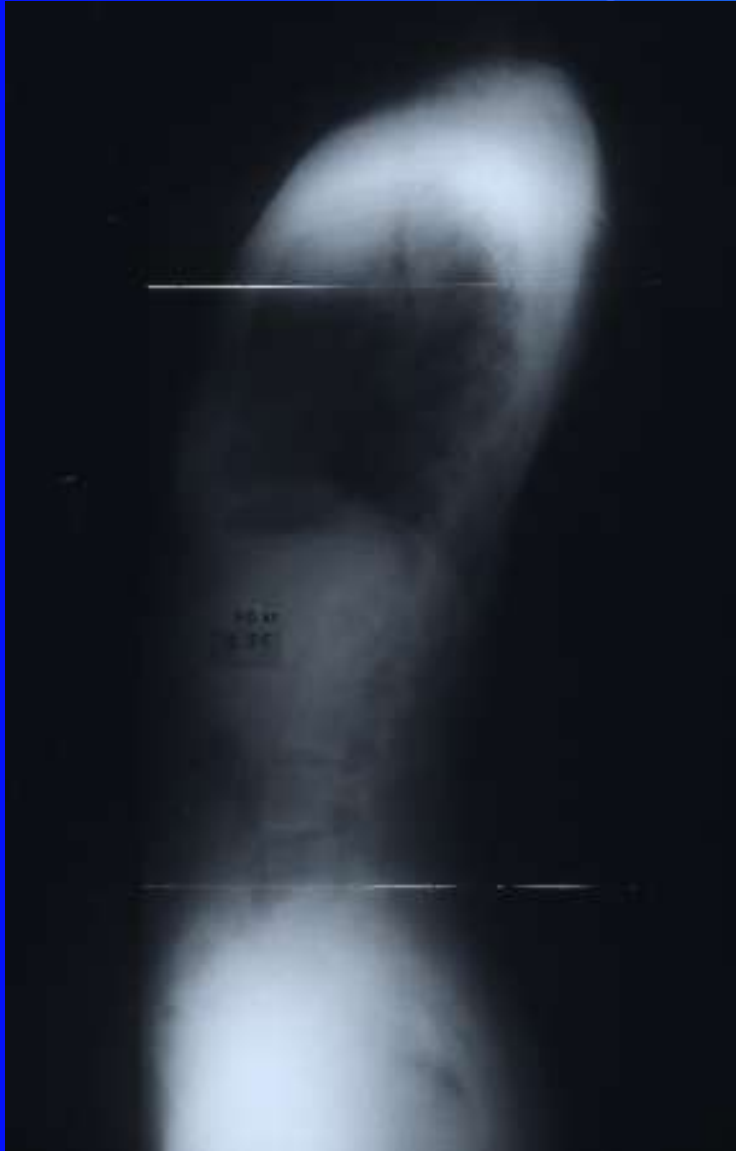Résultat à un an



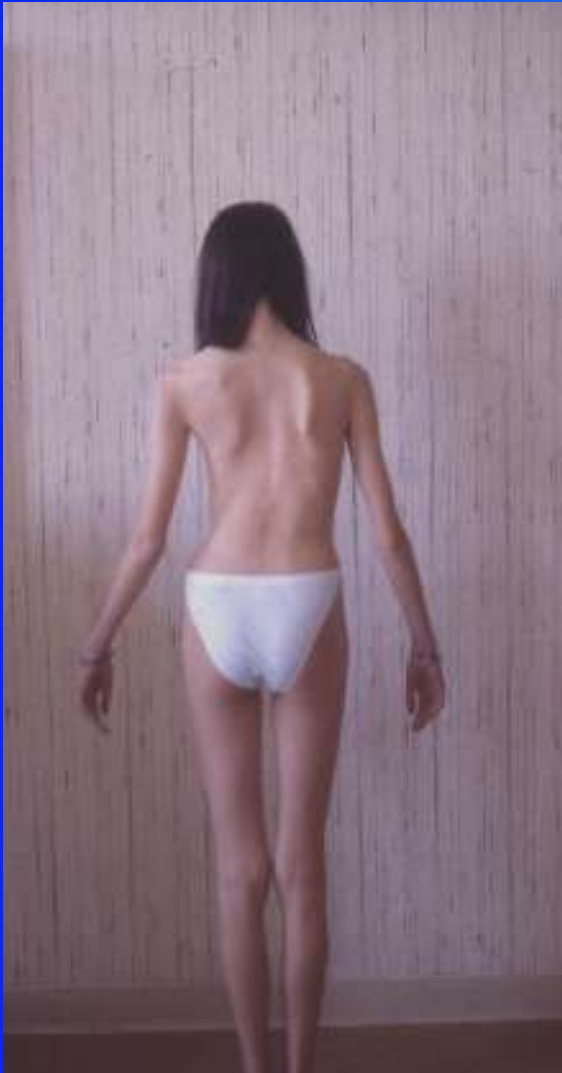DOUBLE THORACIQUE



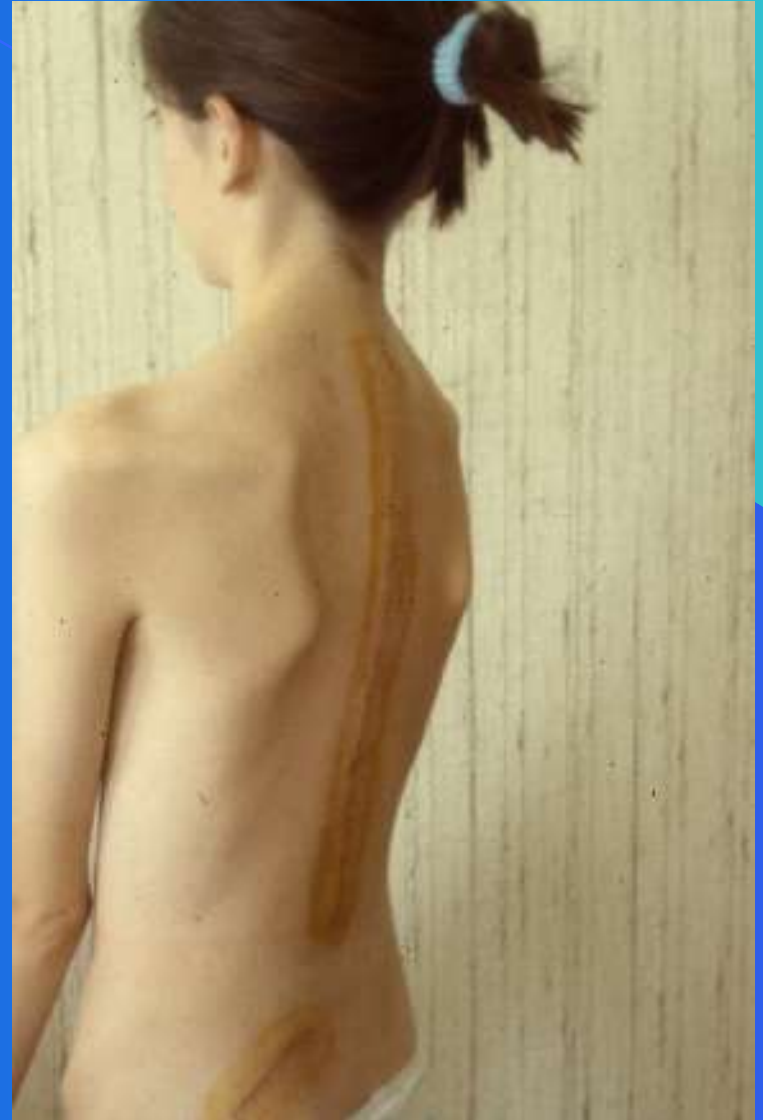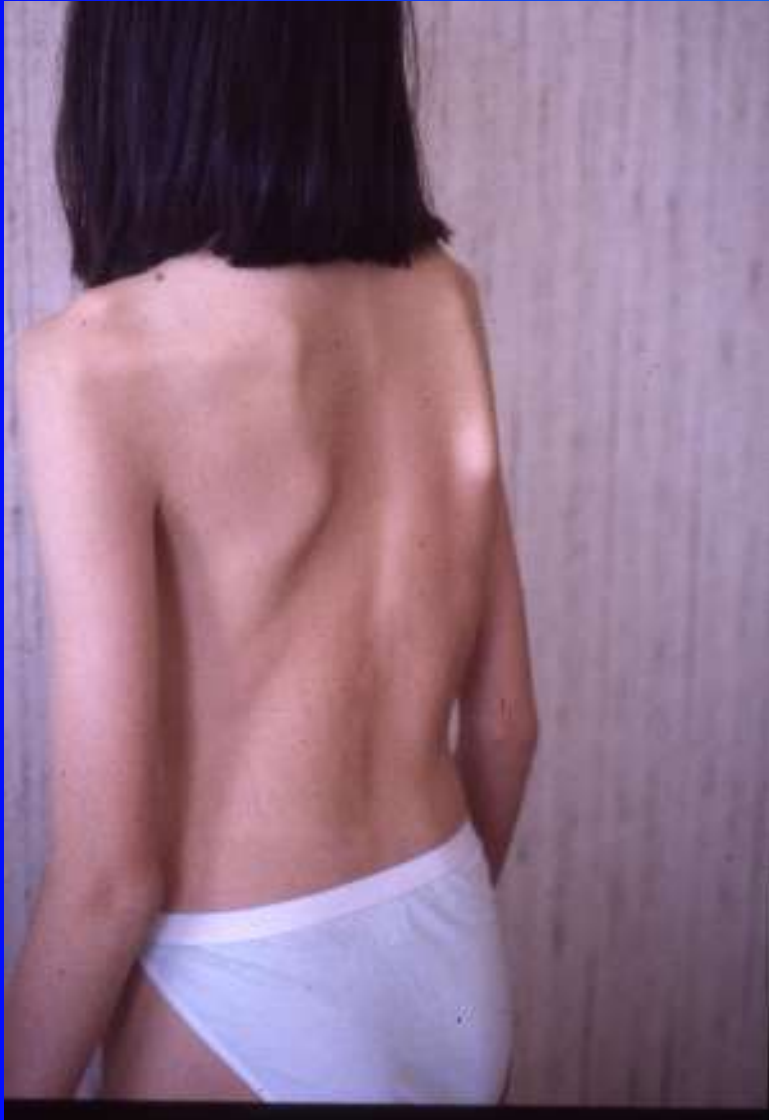DOUBLE THORACIQUE



DOUBLE THORACIQUE



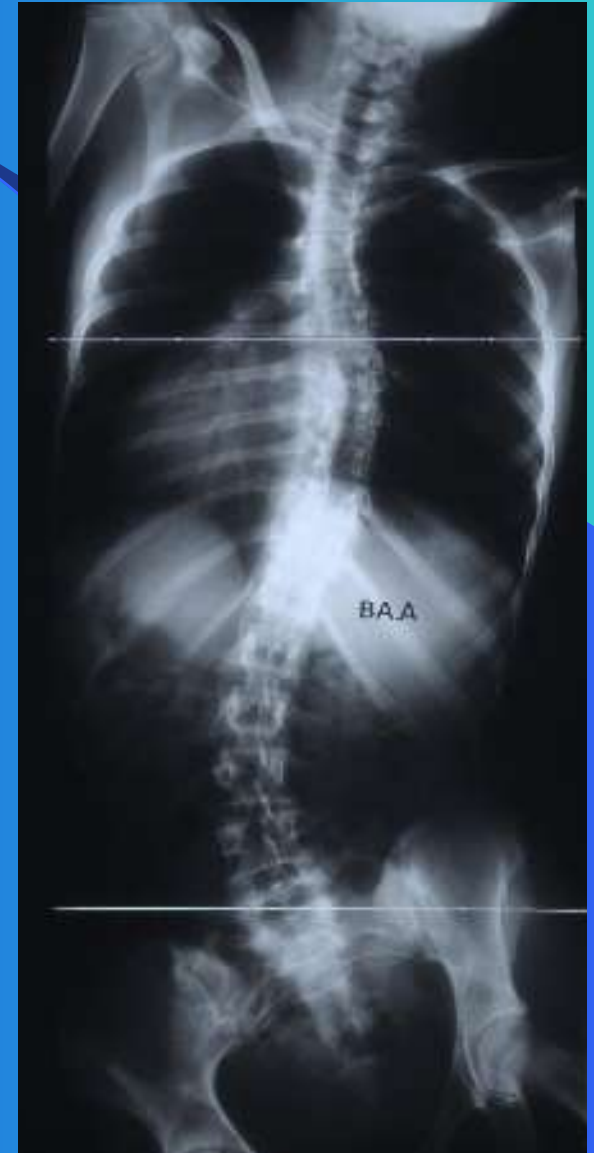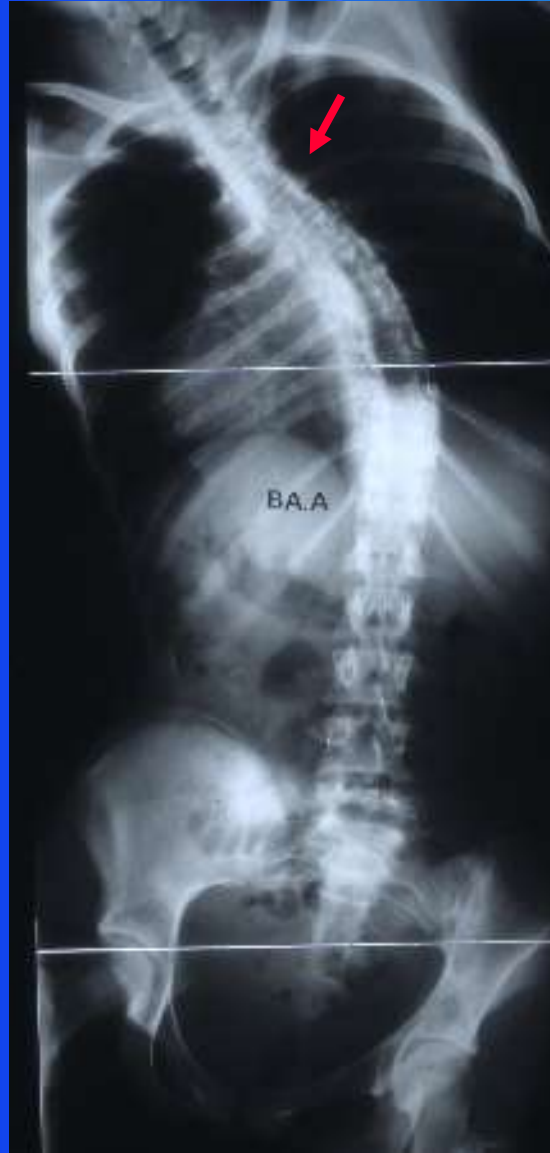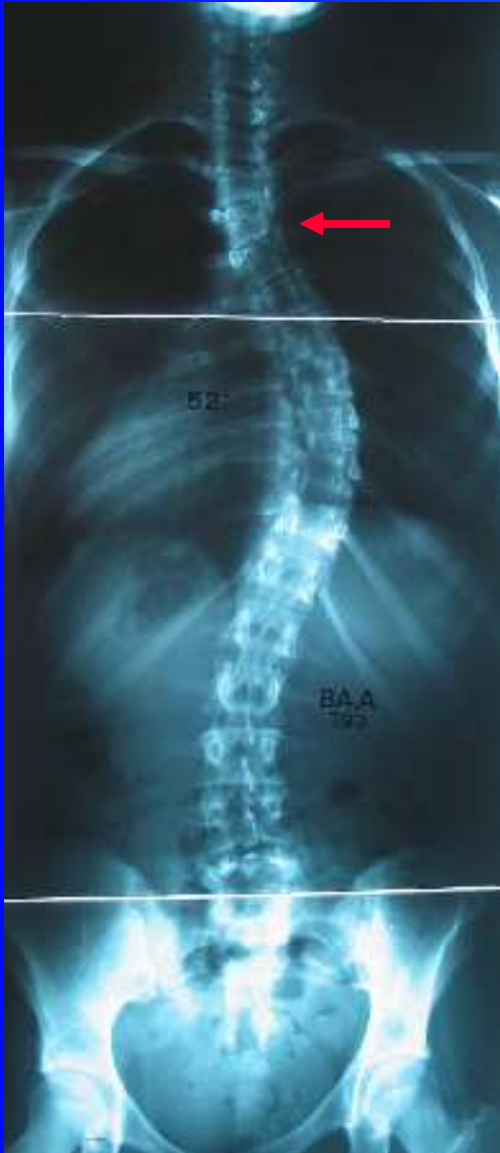DOUBLE THORACIQUE



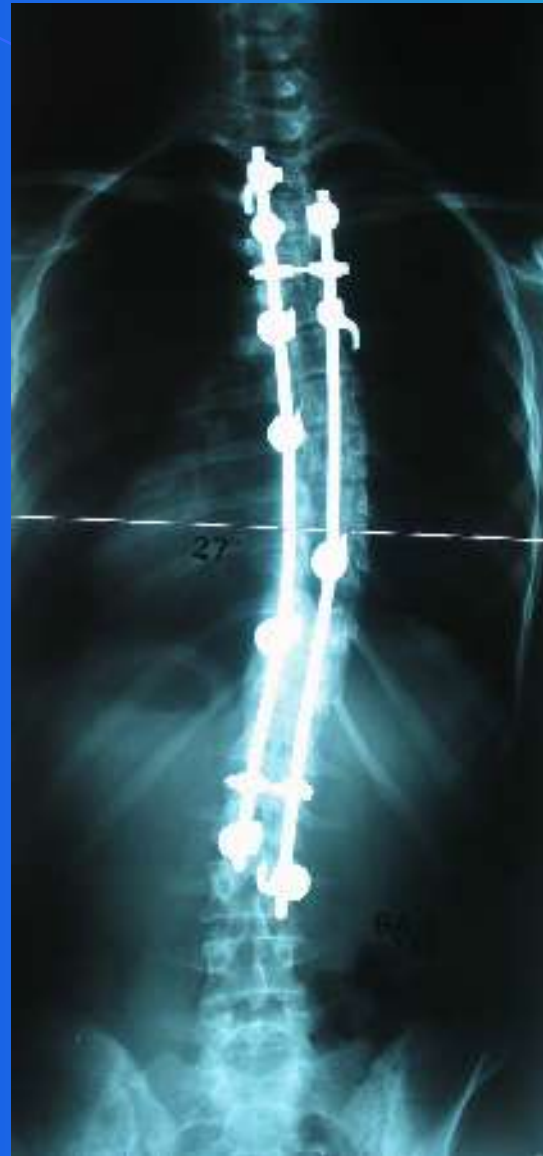
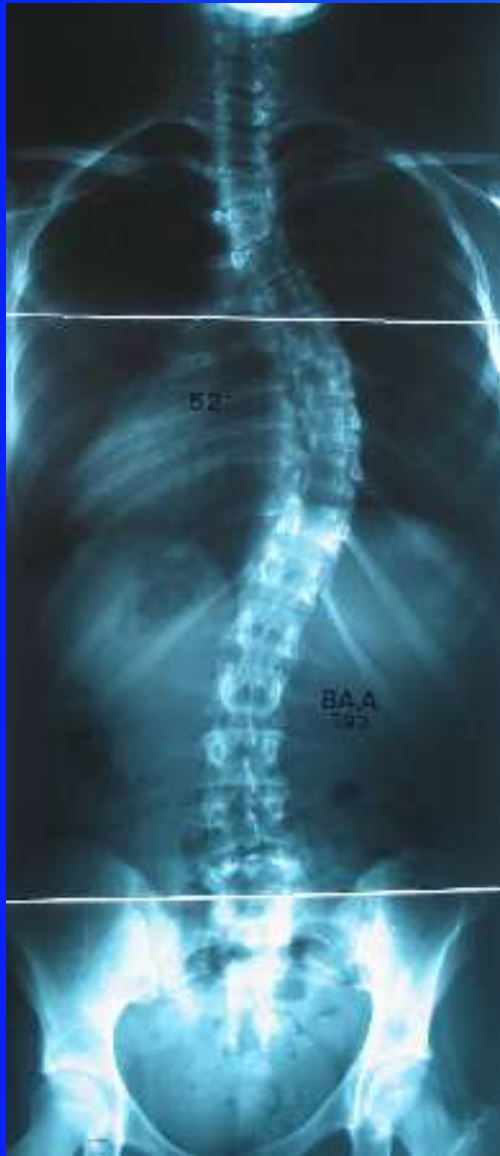DOUBLE THORACIQUE



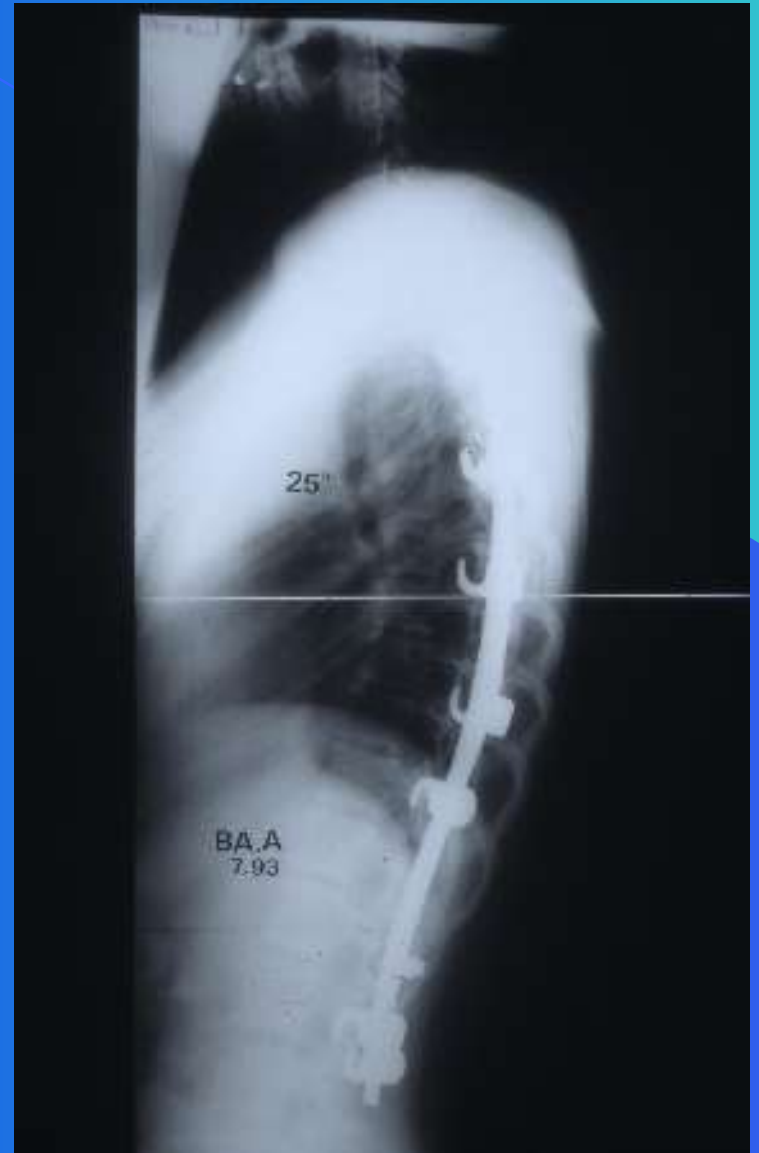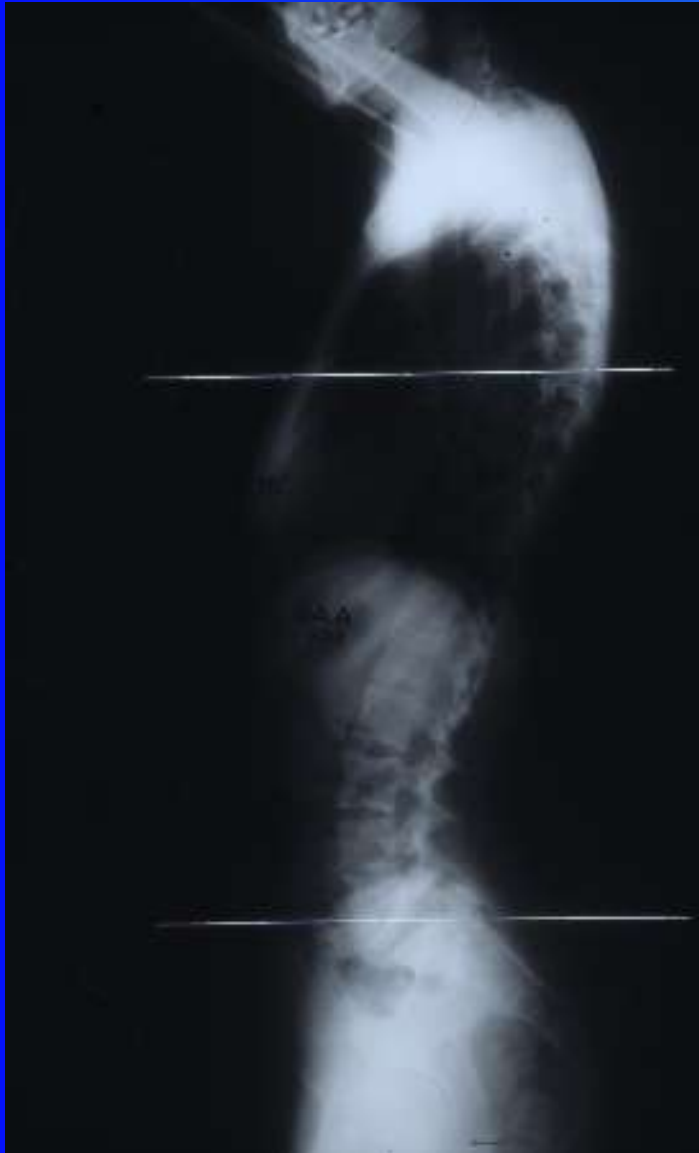DOUBLE THORACIQUE (potentielle)



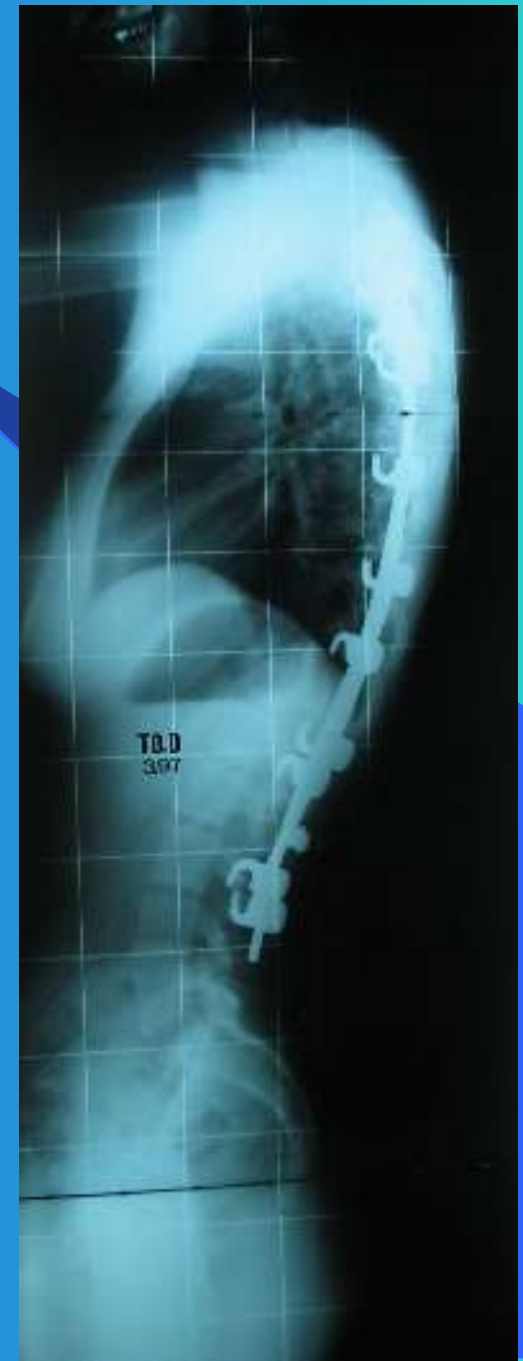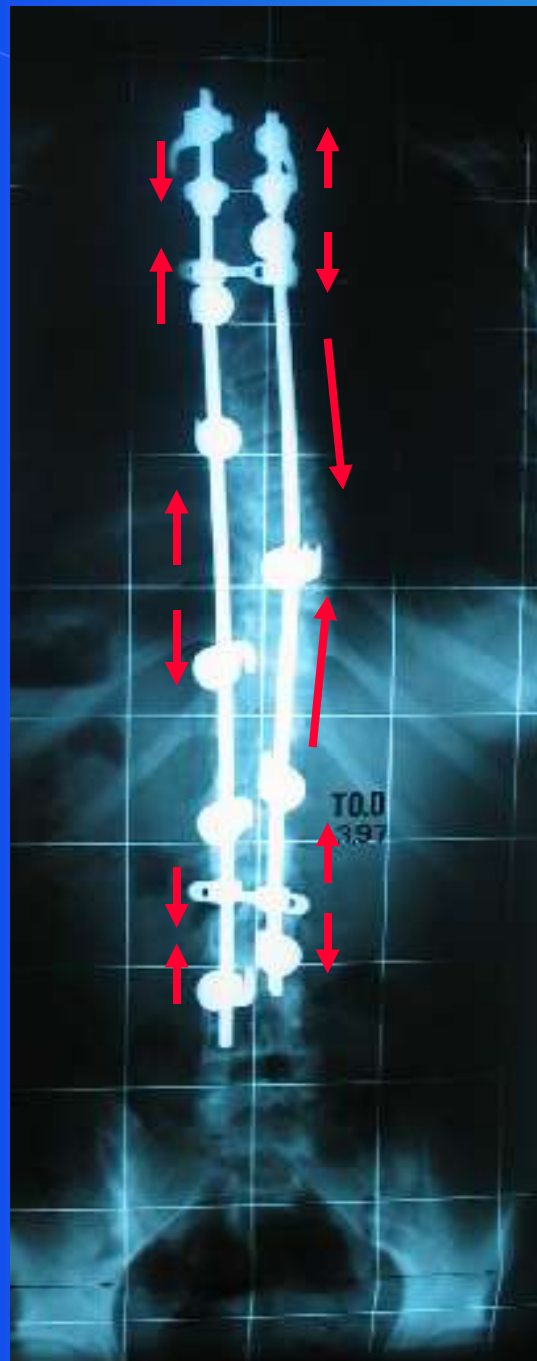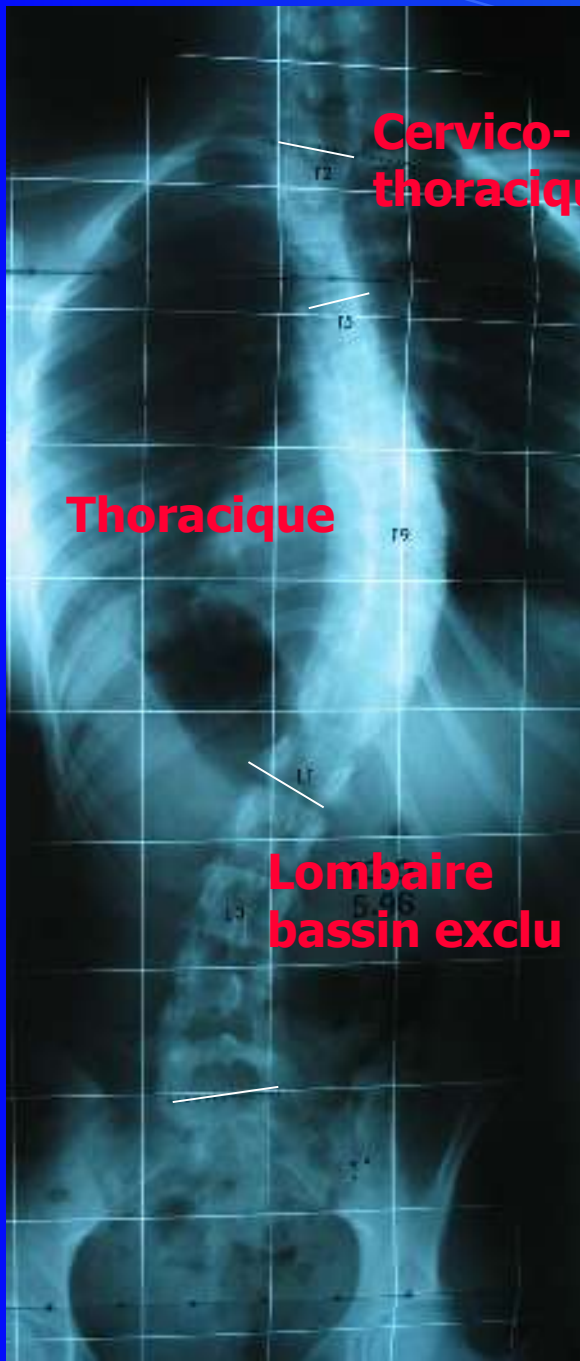
DOUBLE THORACIQUE (potentielle)



DOUBLE THORACIQUE (potentielle)

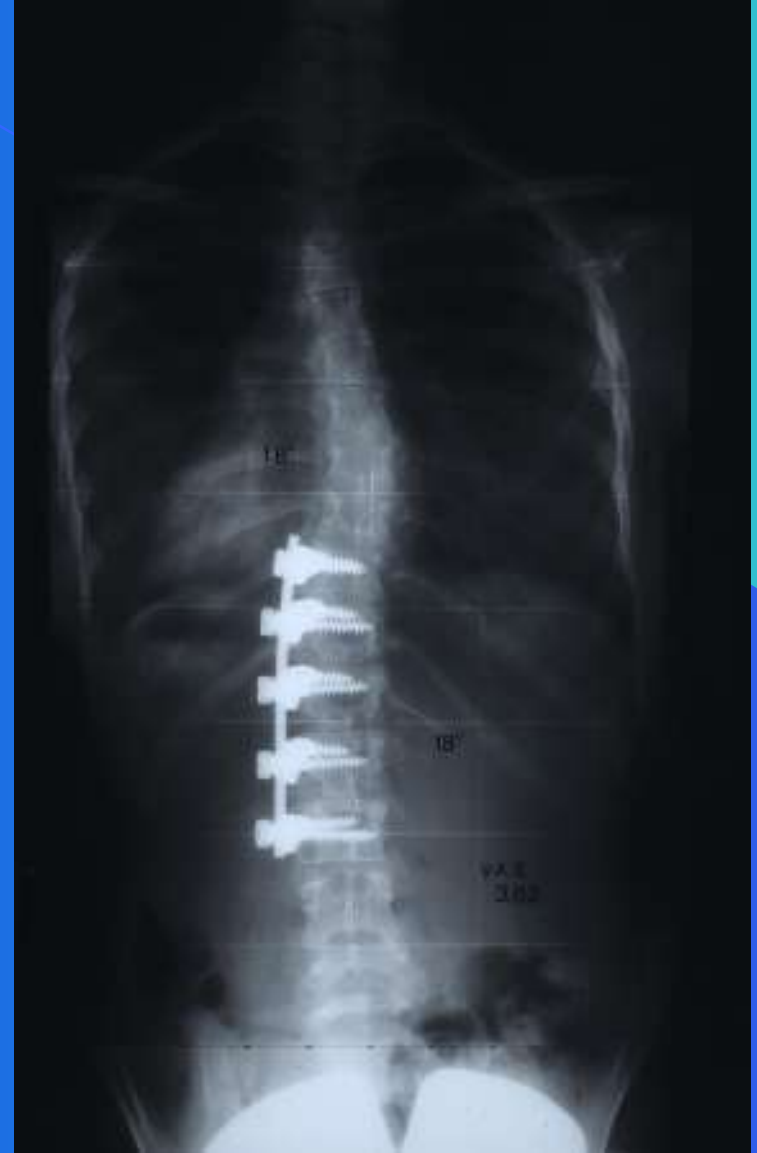
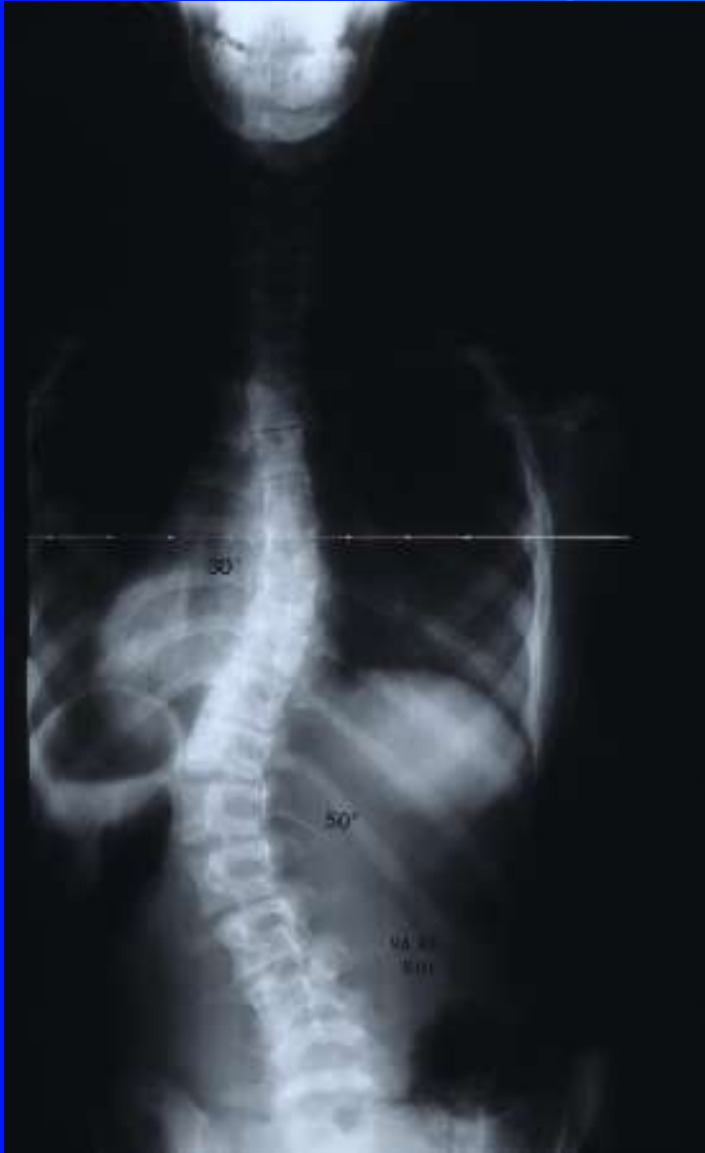
TRIPLE COURBURE



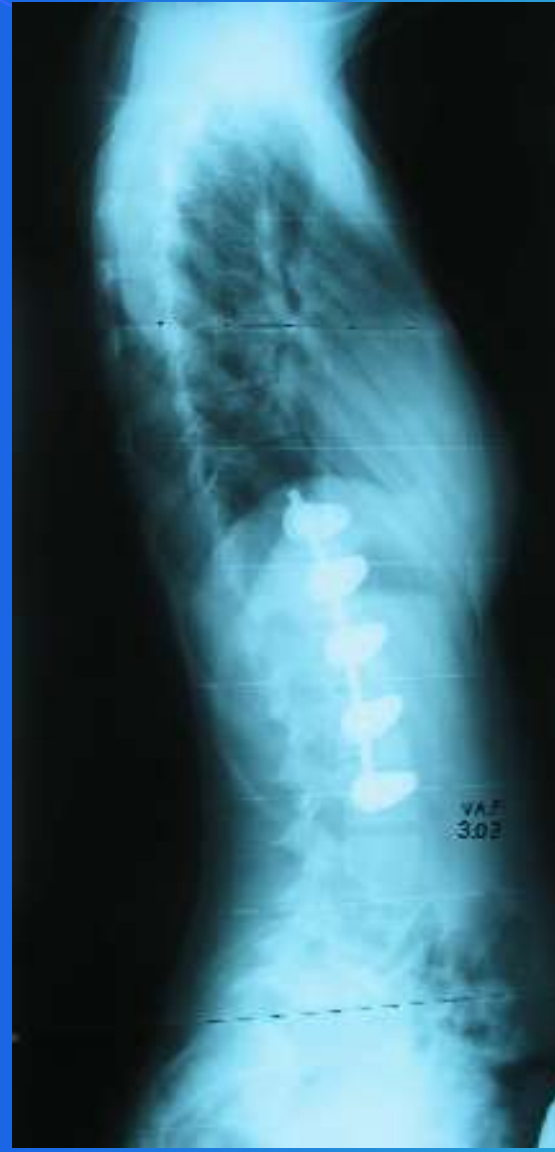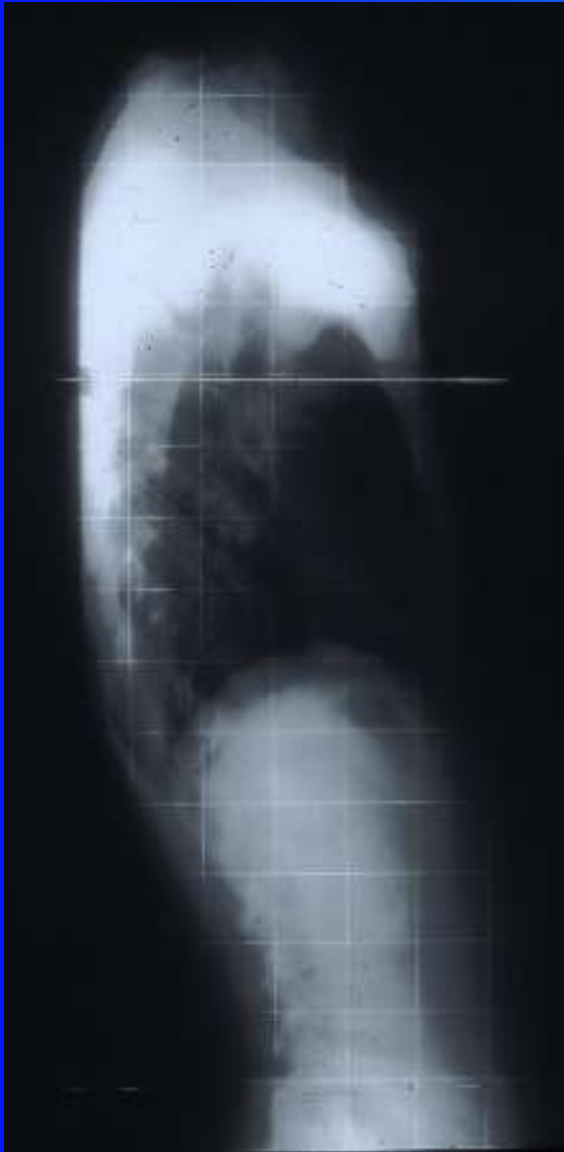**SCOLIOSES IDIOPATHIQUES
DE L'ADOLESCENT
INSTRUMENTATION
ANTERIEURE**

SCOLIOSE LOMBAIRE

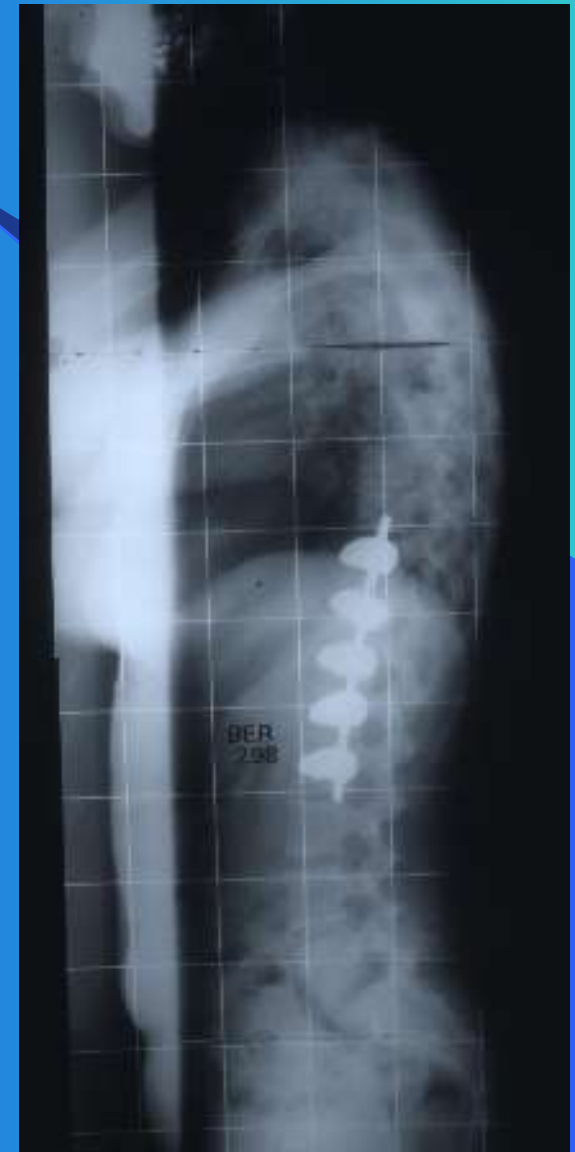
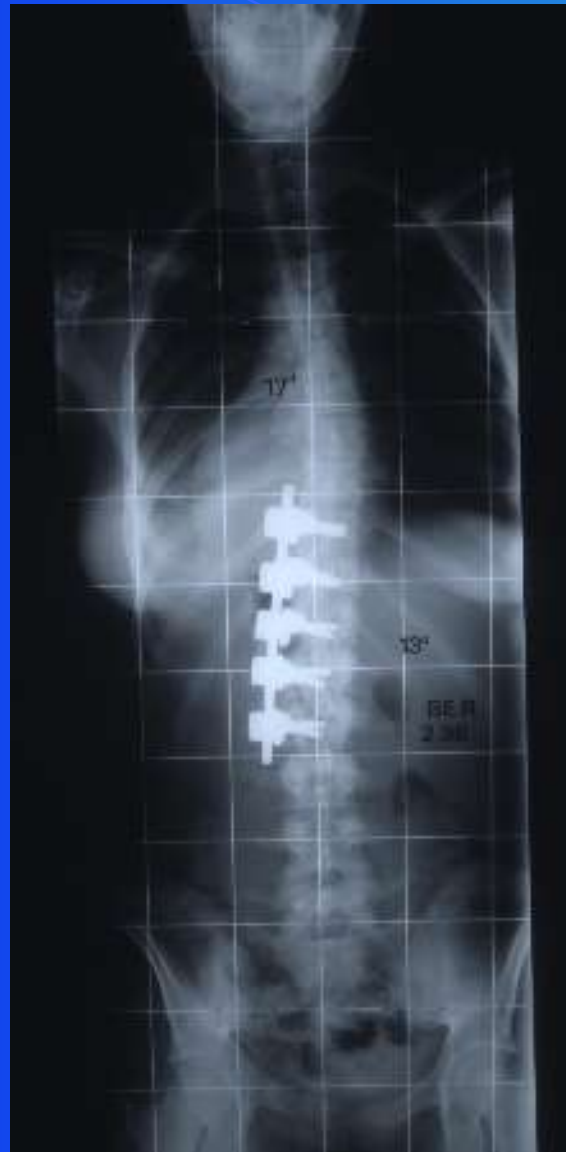
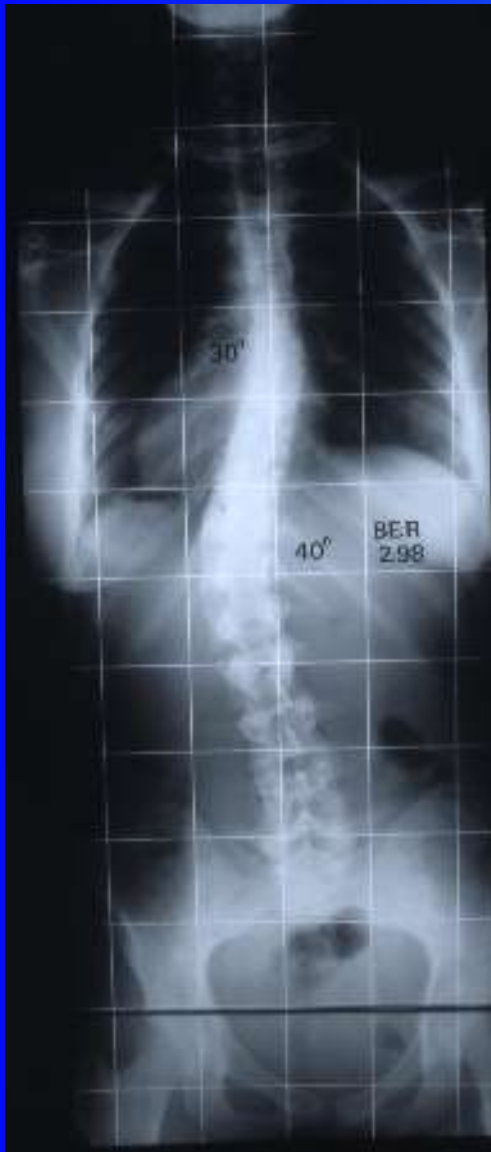INSTRUMENTATION ANTERIEURE

SCOLIOSE LOMBAIRE

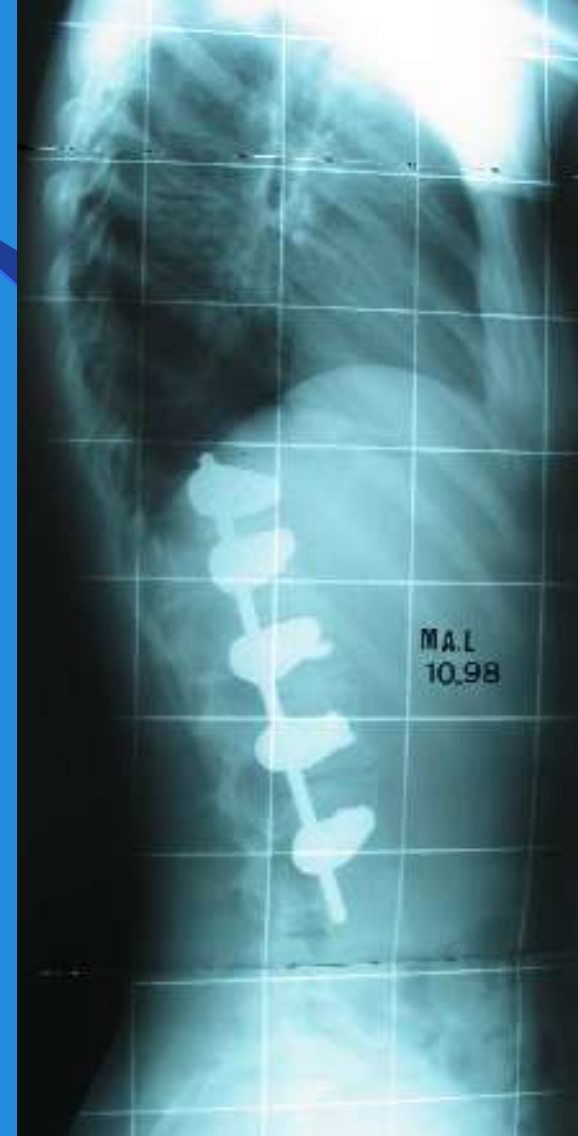
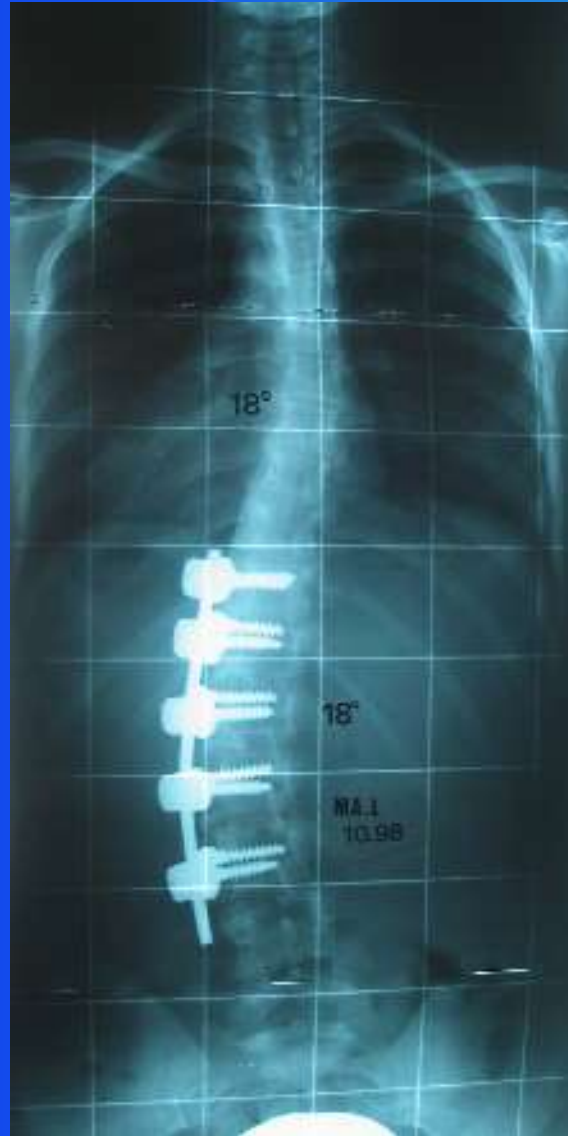
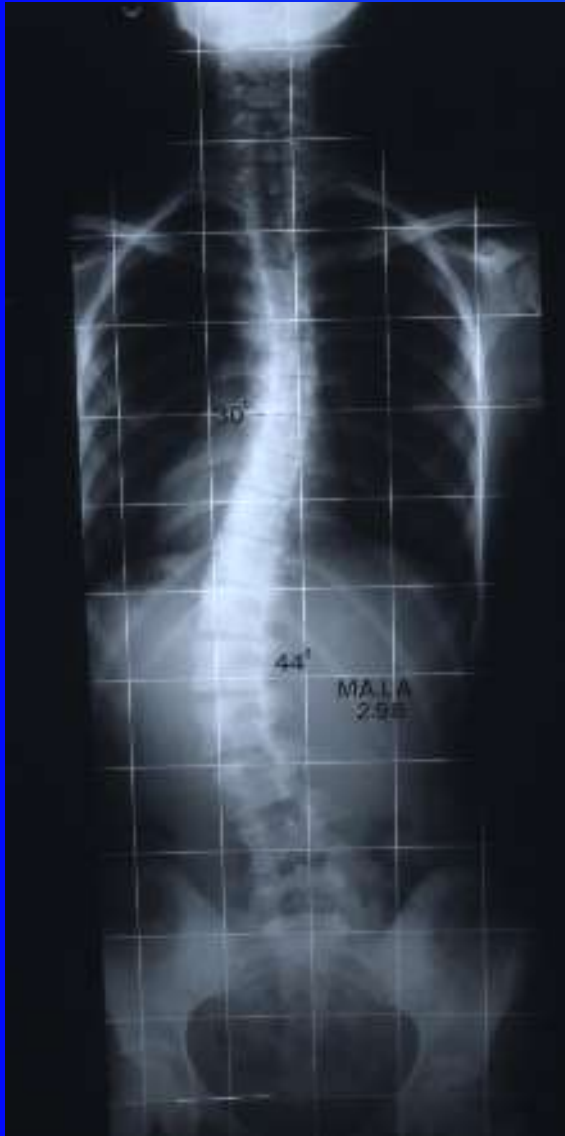
Scoliose thoraco- lombaire déséquilibrée



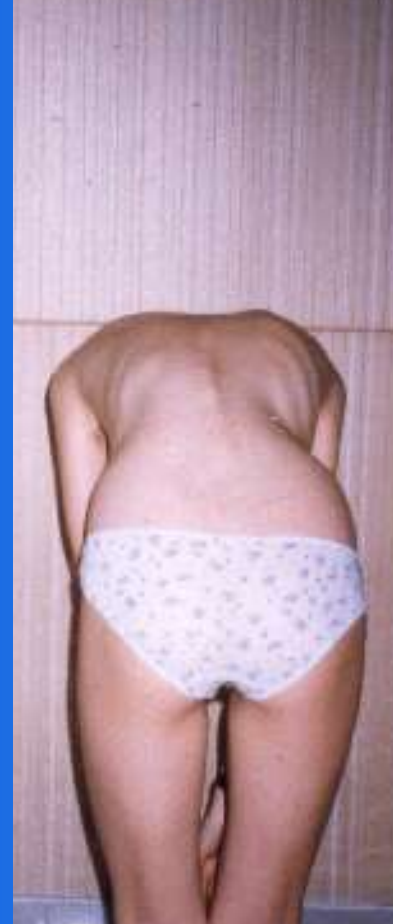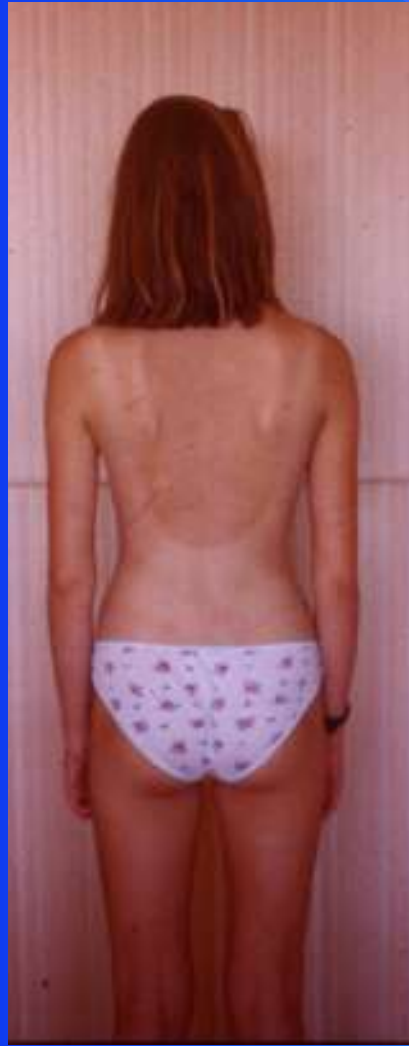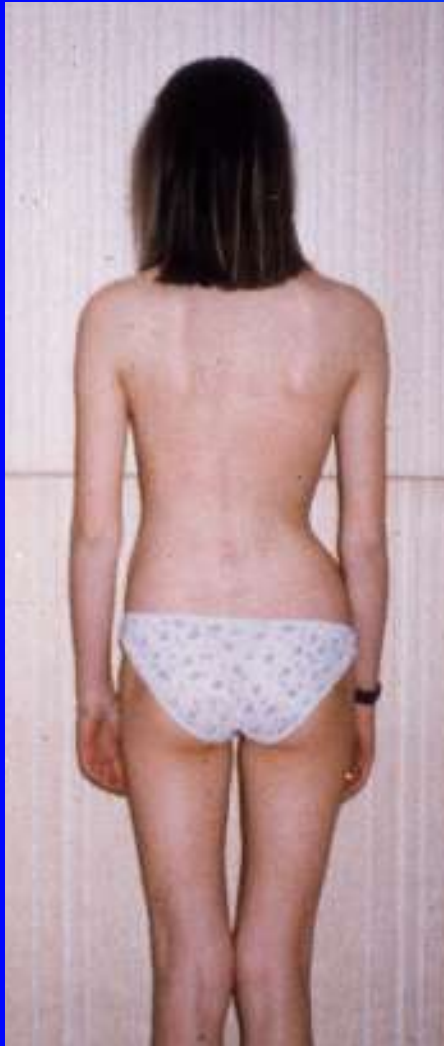INSTRUMENTATION ANTERIEURE

SCOLIOSE LOMBAIRE



INSTRUMENTATION ANTERIEURE

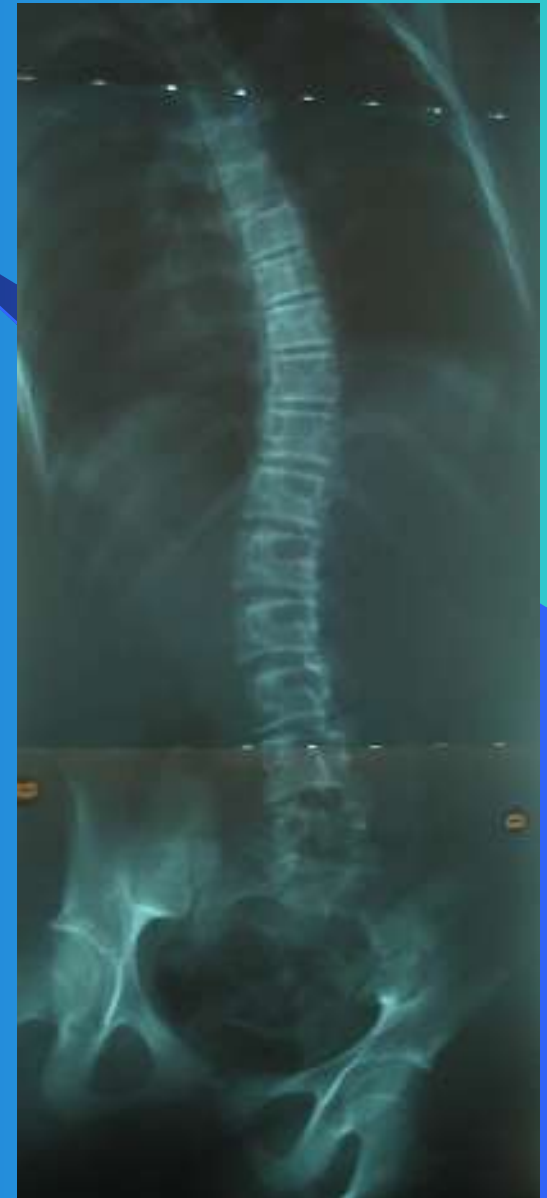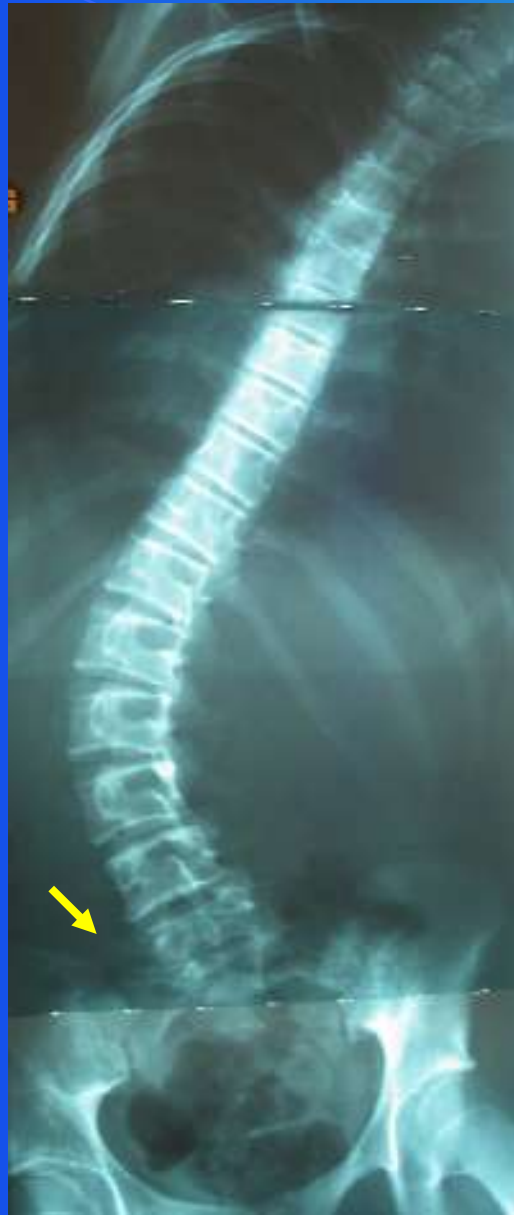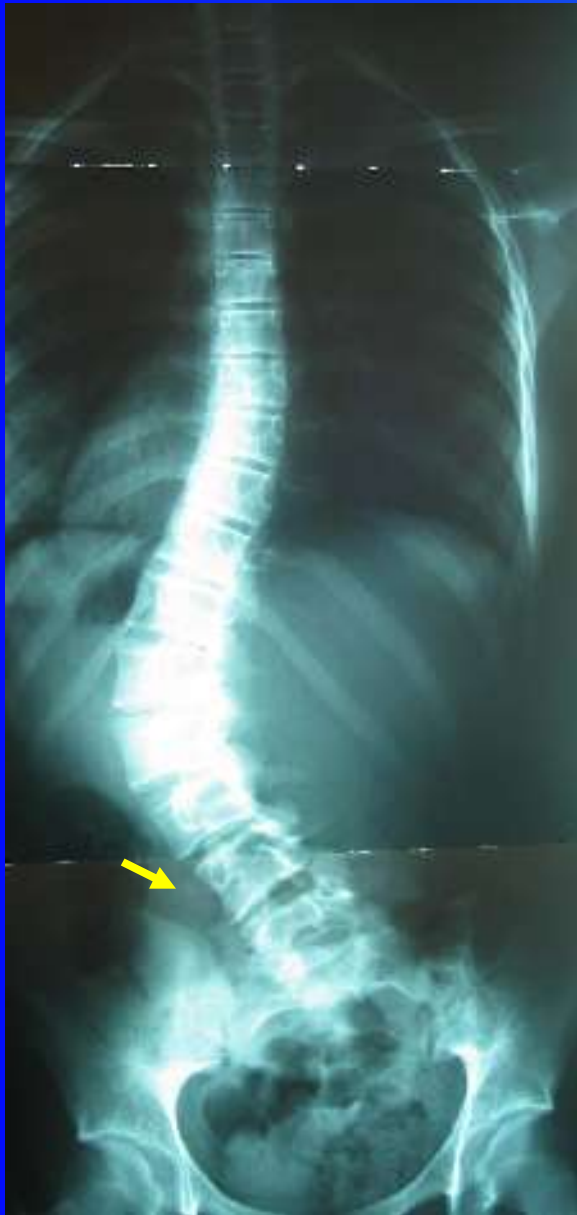SCOLIOSE LOMBAIRE



INSTRUMENTATION ANTERIEURE

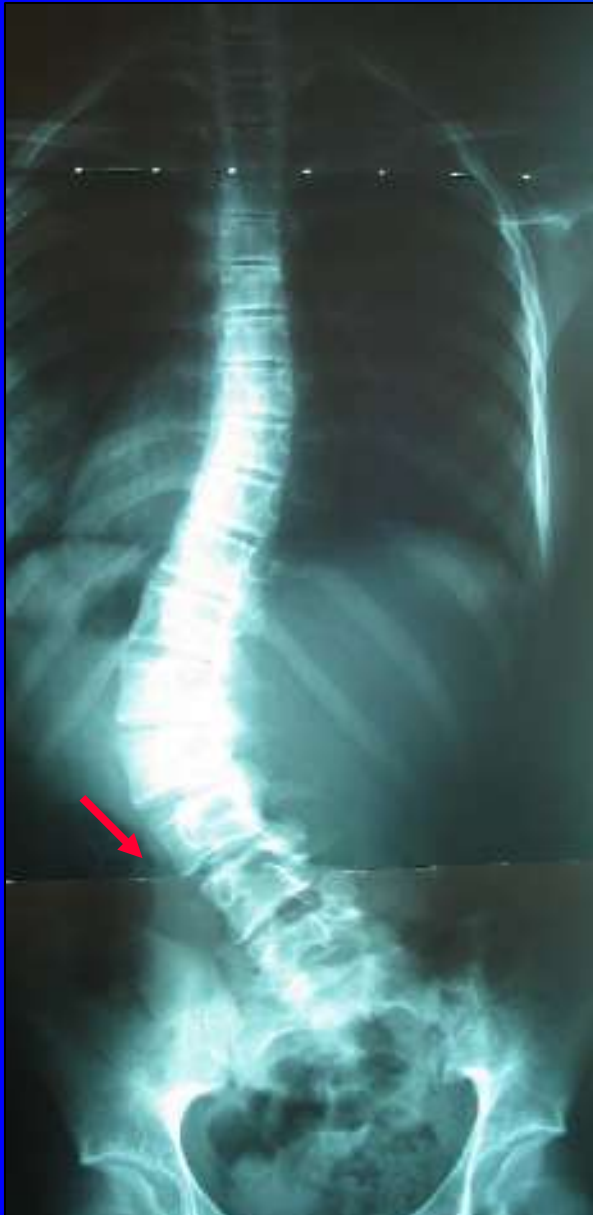SCOLIOSE LOMBAIRE

Angle ilio- lombaire incomplètement réductible au bending test

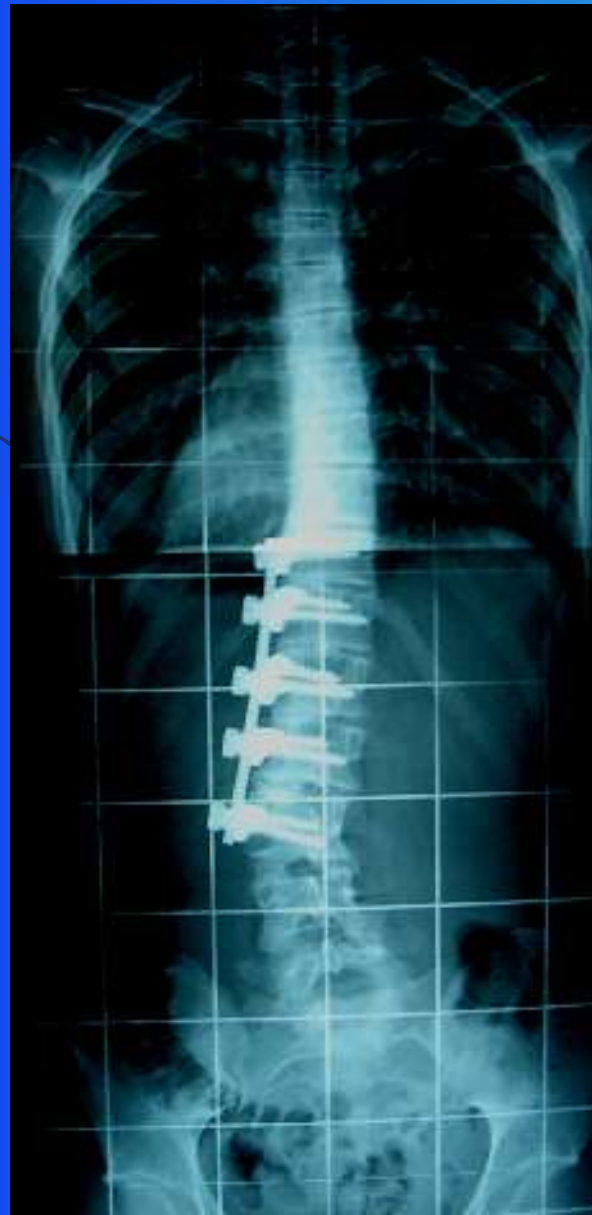

SCOLIOSE LOMBAIRE

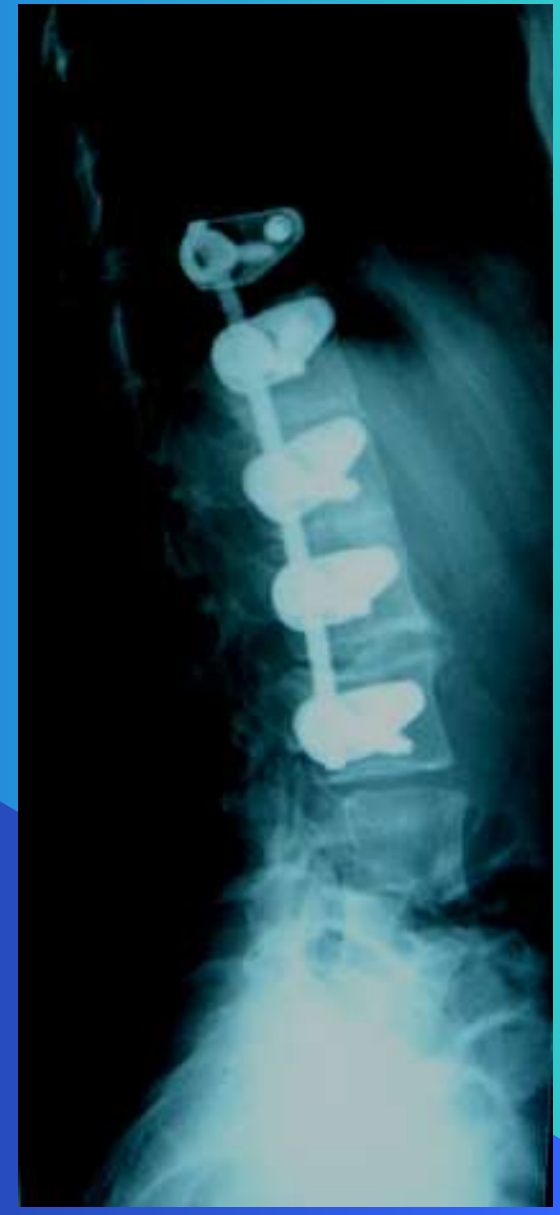Angle ilio- lombaire incomplètement réductible au bending test



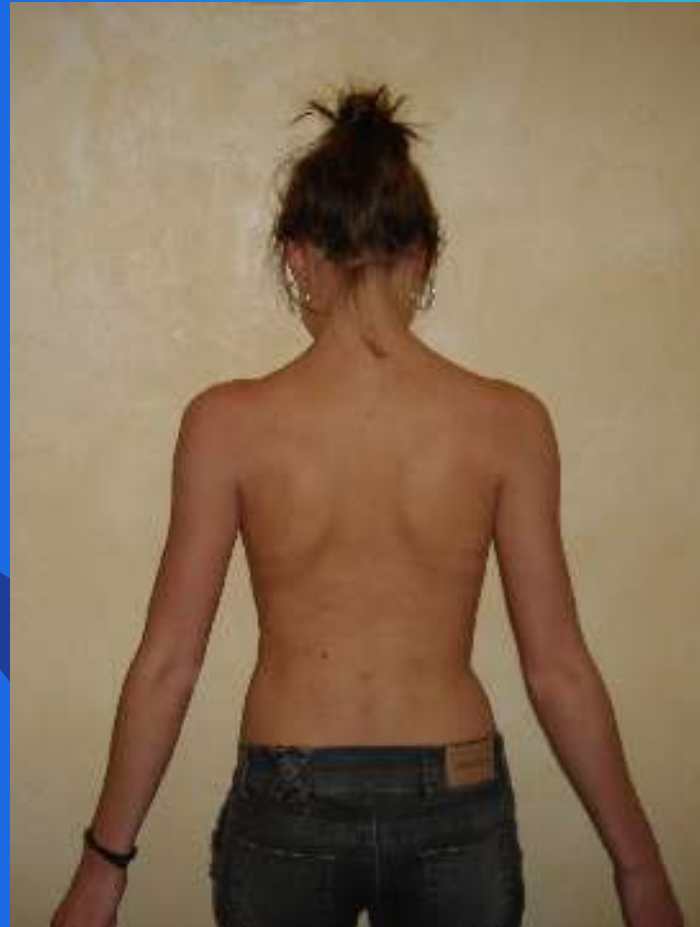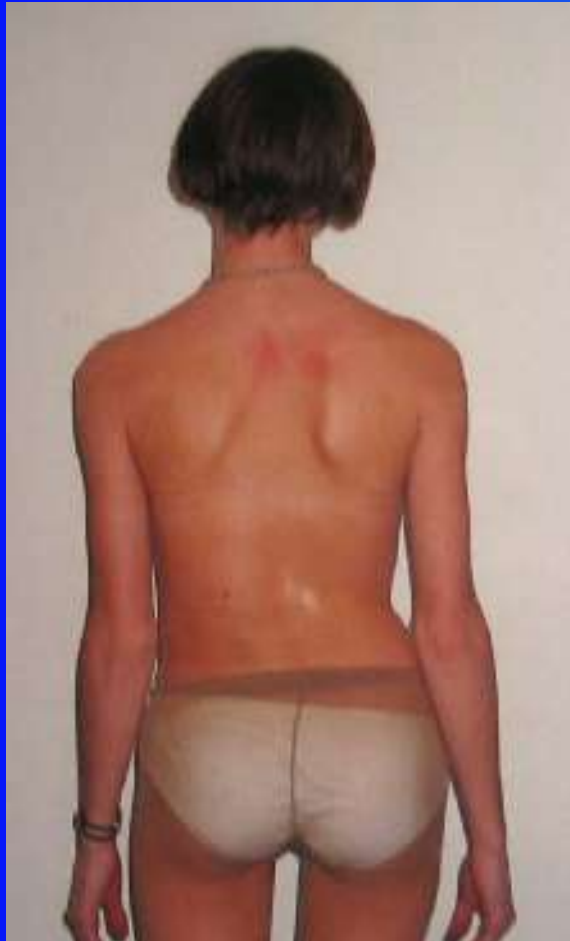Fille 17 ans 2003



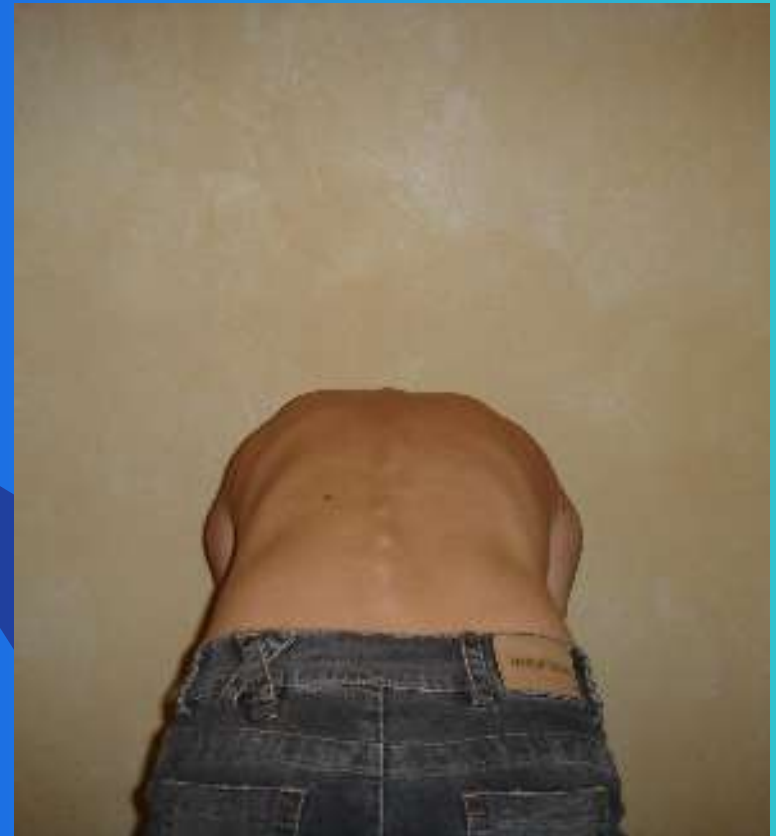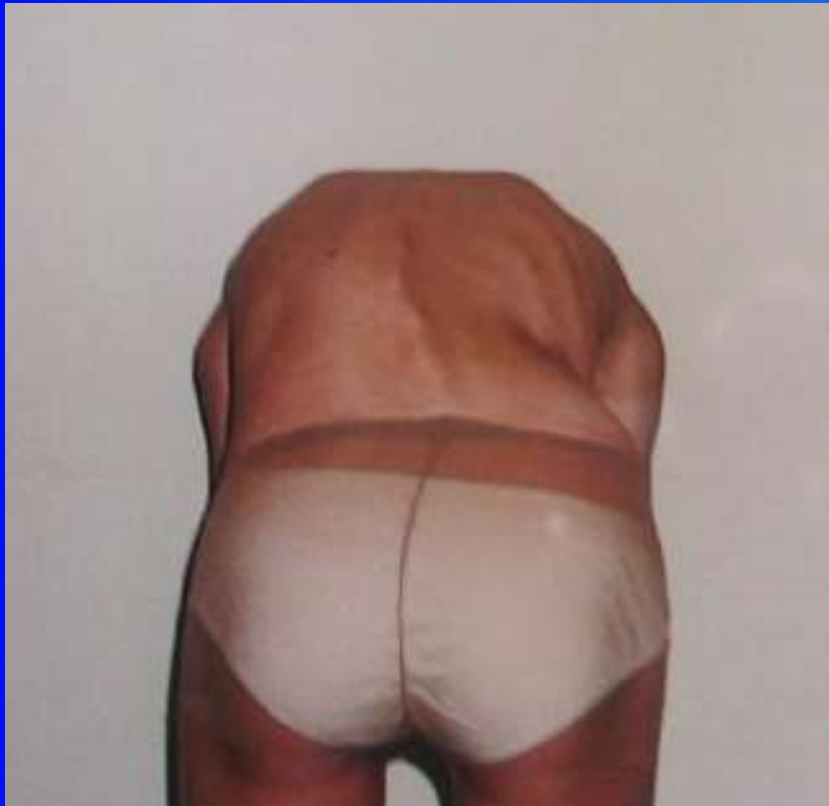Instrumentation ant 3ans post- op



SCOLIOSE LOMBAIRE Fille 17 ans(3 ans post-op)



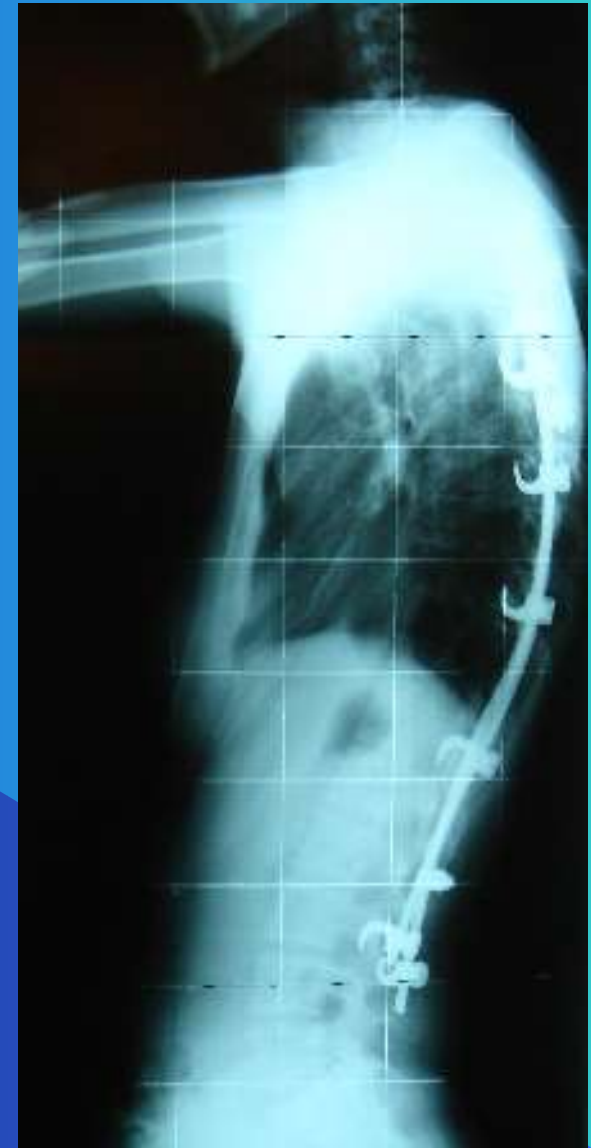
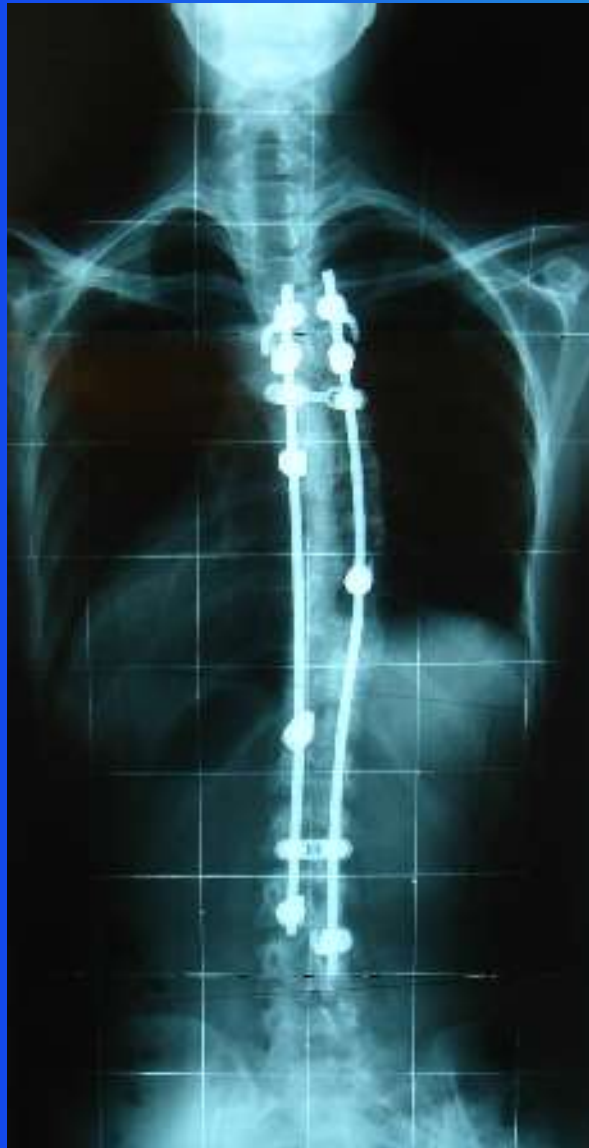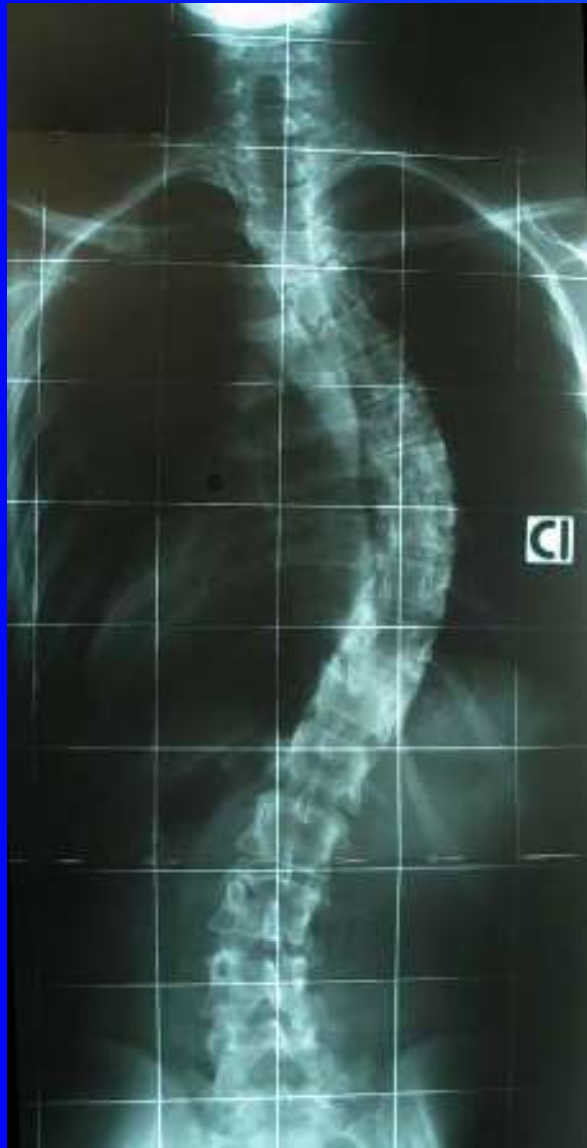SCOLIOSE LOMBAIRE Fille 17 ans(3 ans post-op)



SCOLIOSES IDIOPATHIQUES DE L'ADULTE :

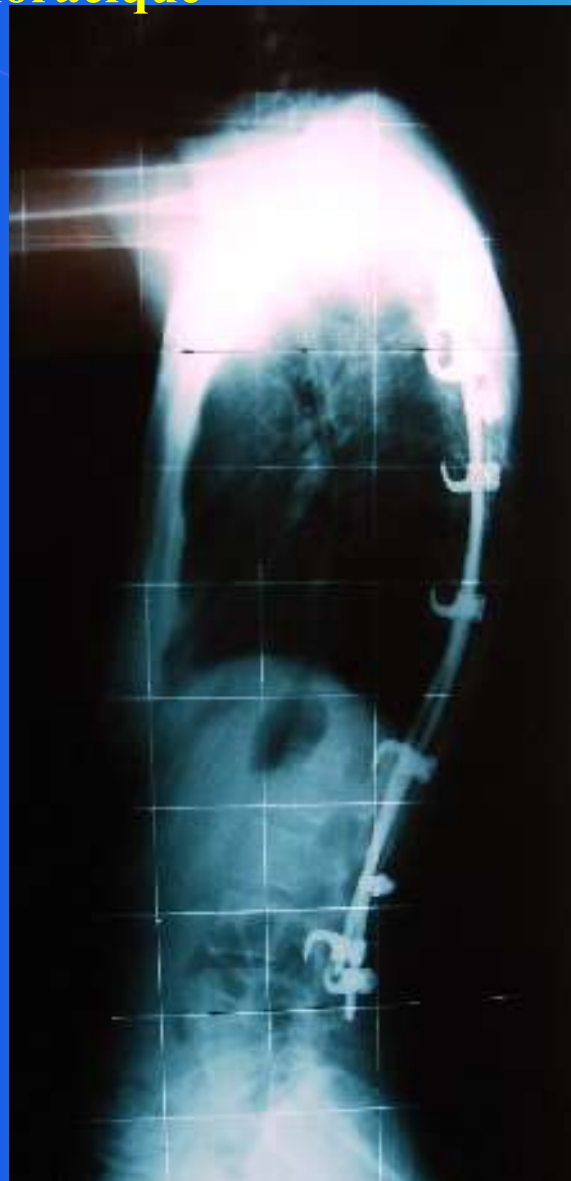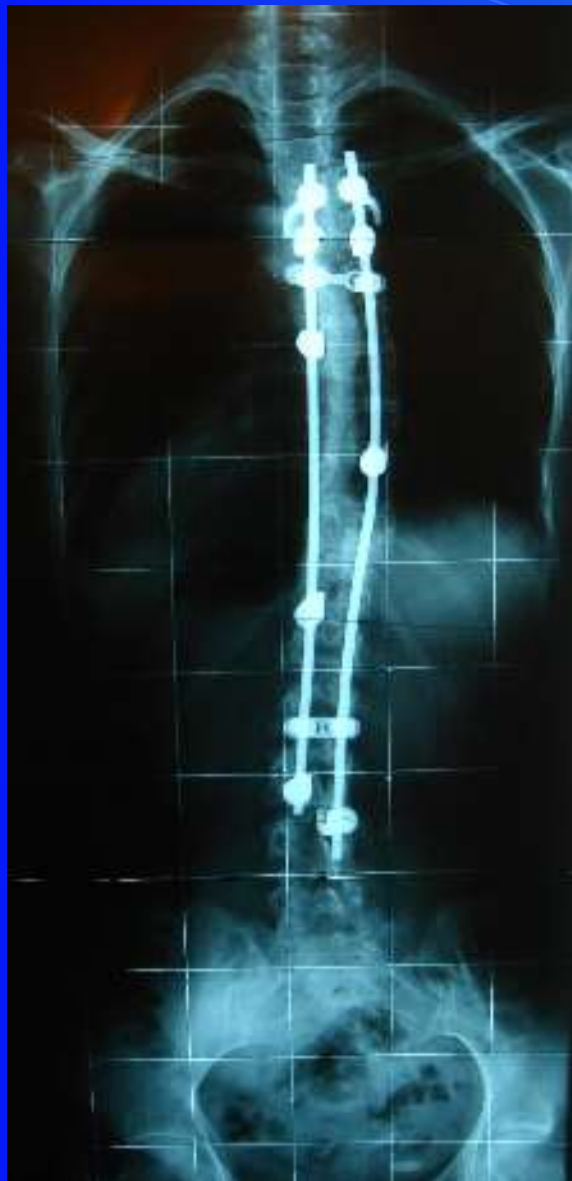**Exemples de corrections chirurgicales à
différents ages**

SCOLIOSE IDIOPATHIQUE DE L'ADULTE: Une Courbure Thoracique



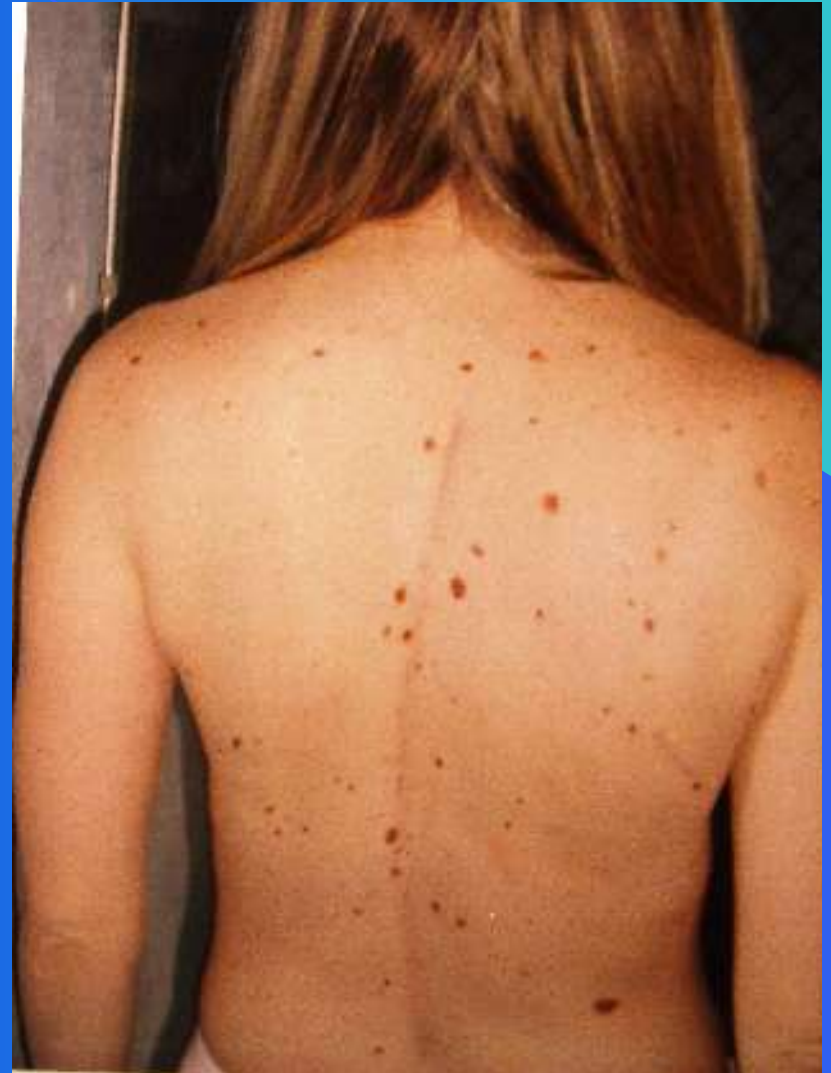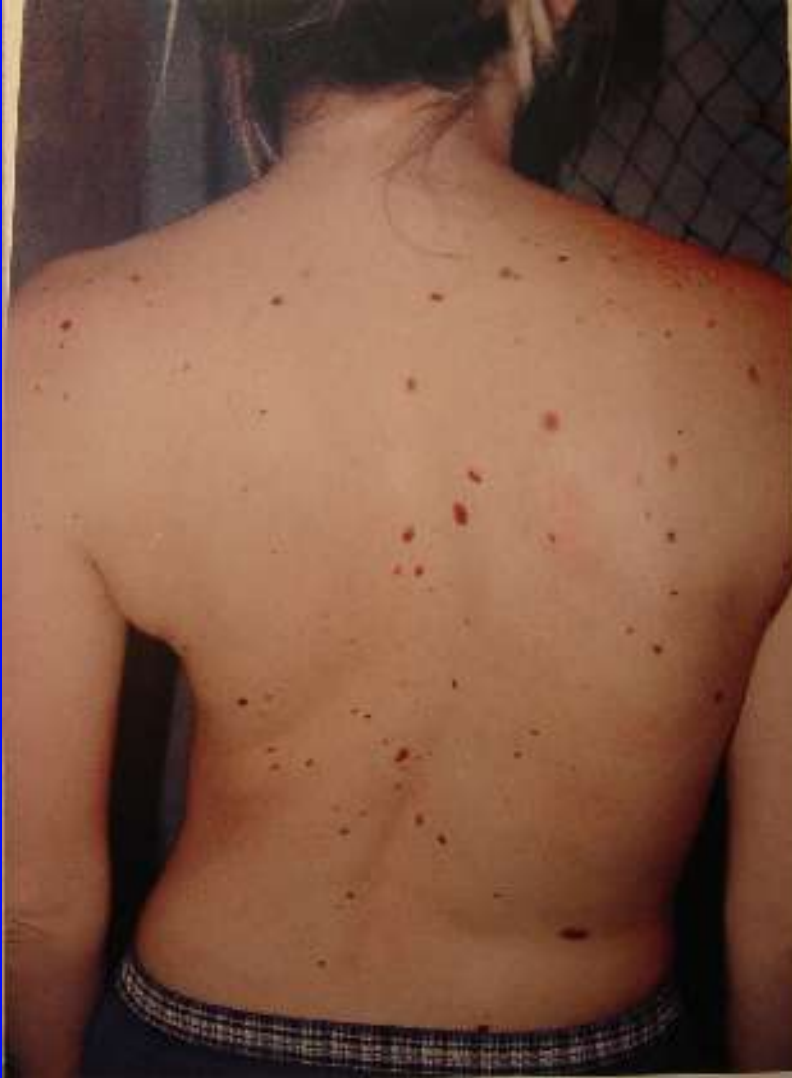FEMME DE 28 ANS(2 ans post-op)

SCOLIOSE IDIOPATHIQUE DE L'ADULTE: Une Courbure Thoracique



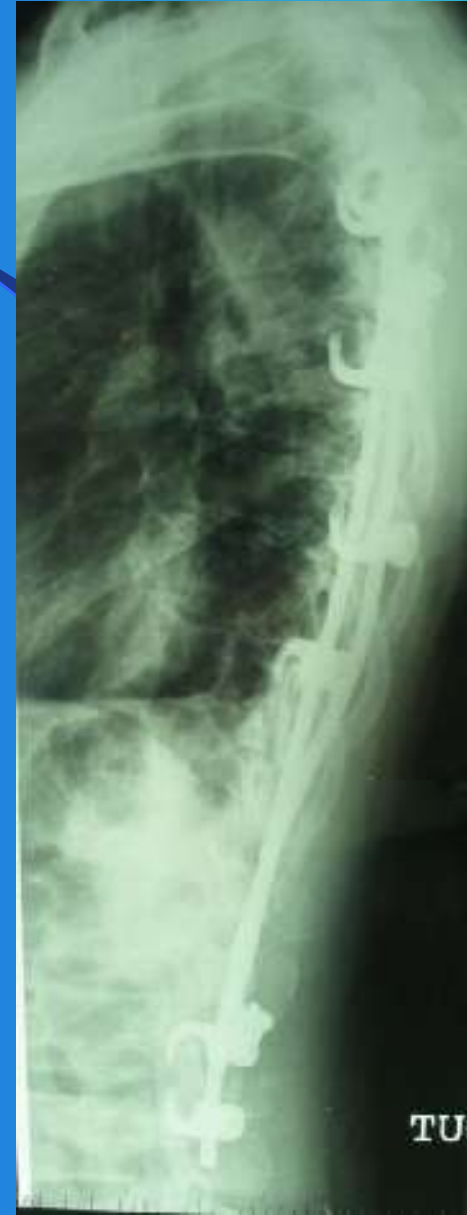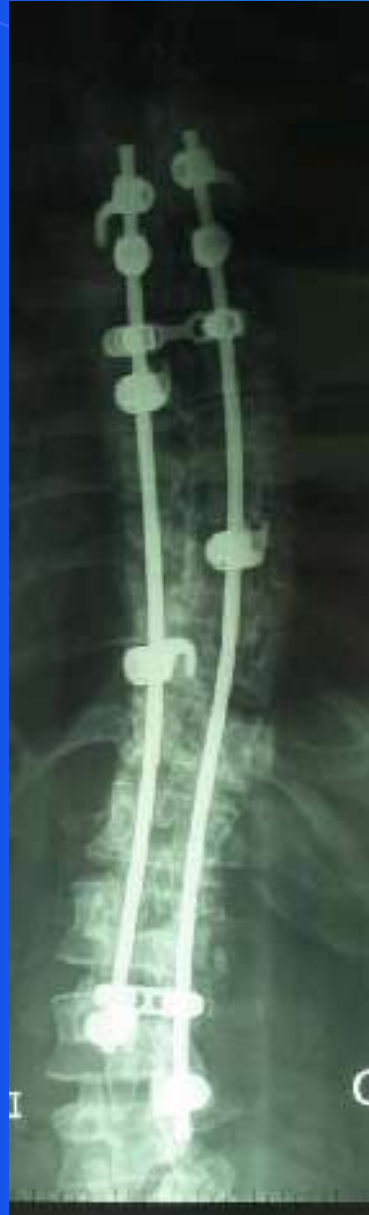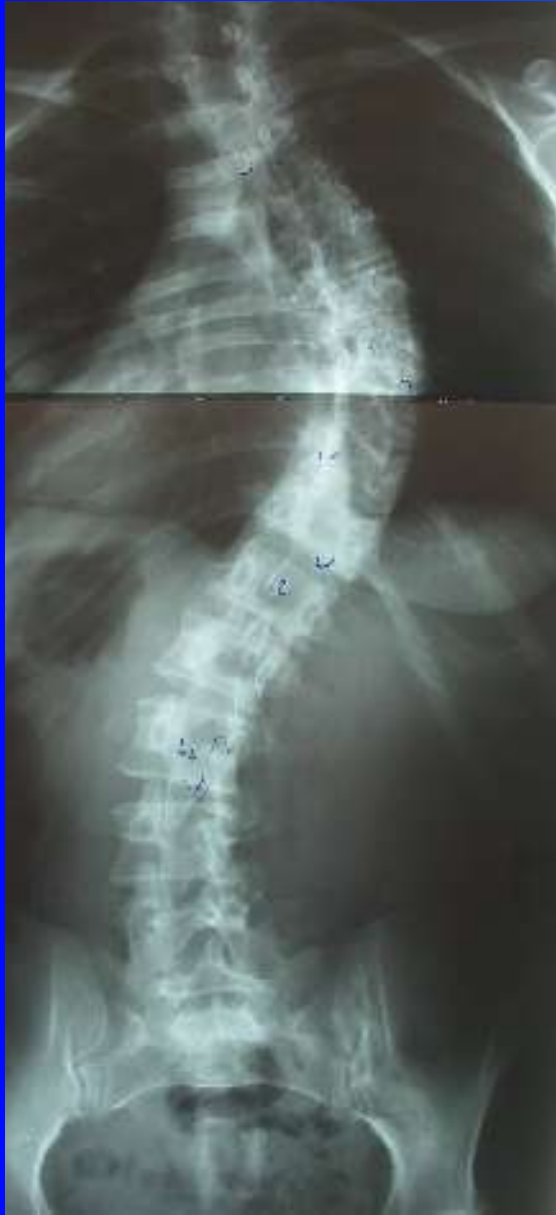FEMME DE 28 ANS

SCOLIOSE IDIOPATHIQUE DE L'ADULTE: Une Courbure Thoracique



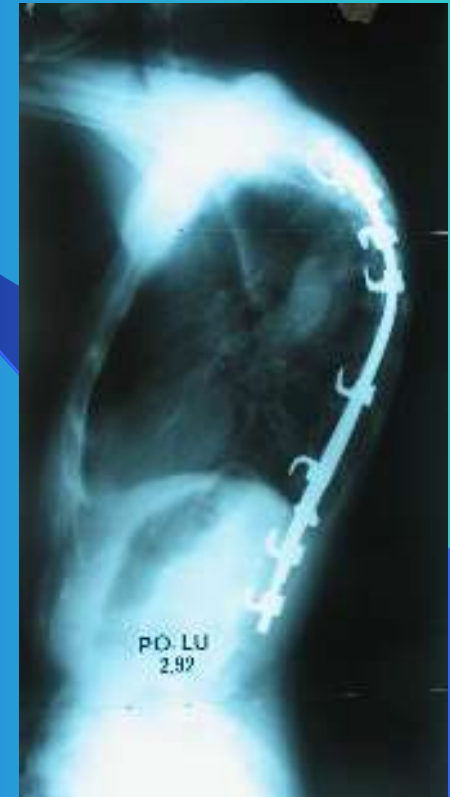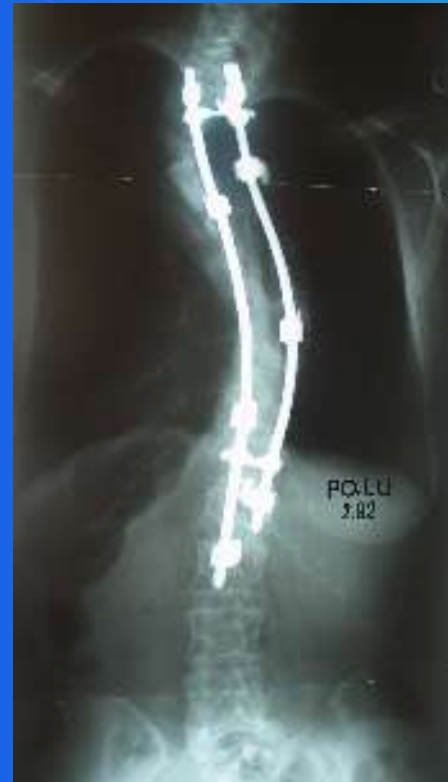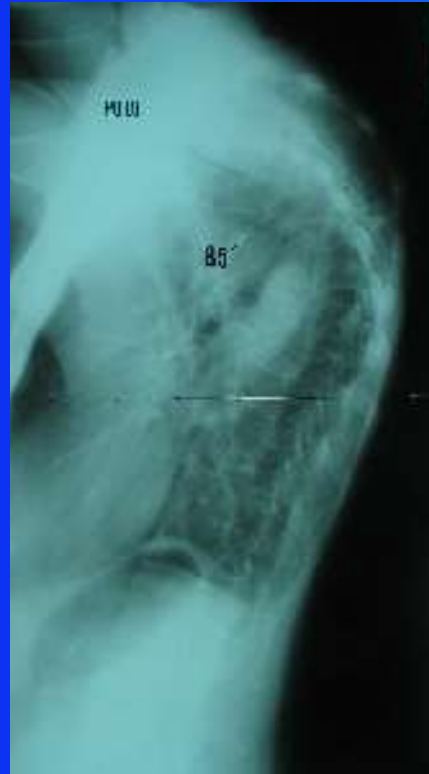
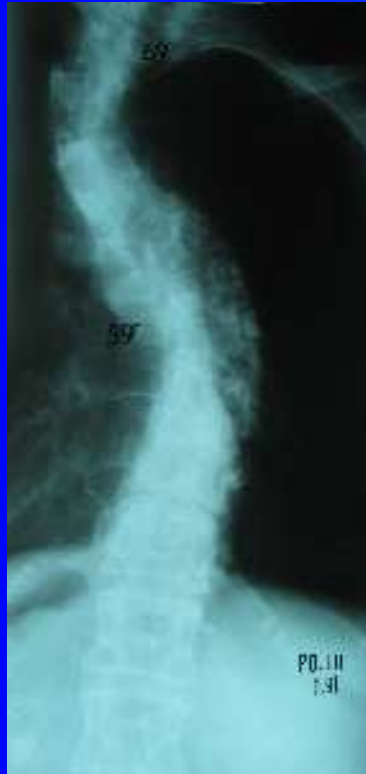FEMME DE 28

SCOLIOSE IDIOPATHIQUE DE L'ADULTE: Une Courbure Thoracique



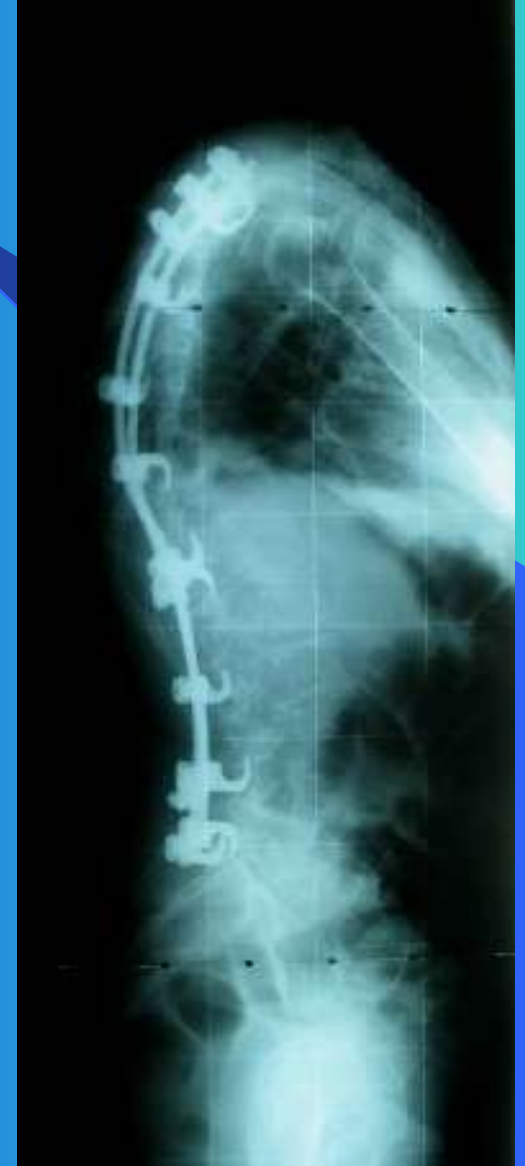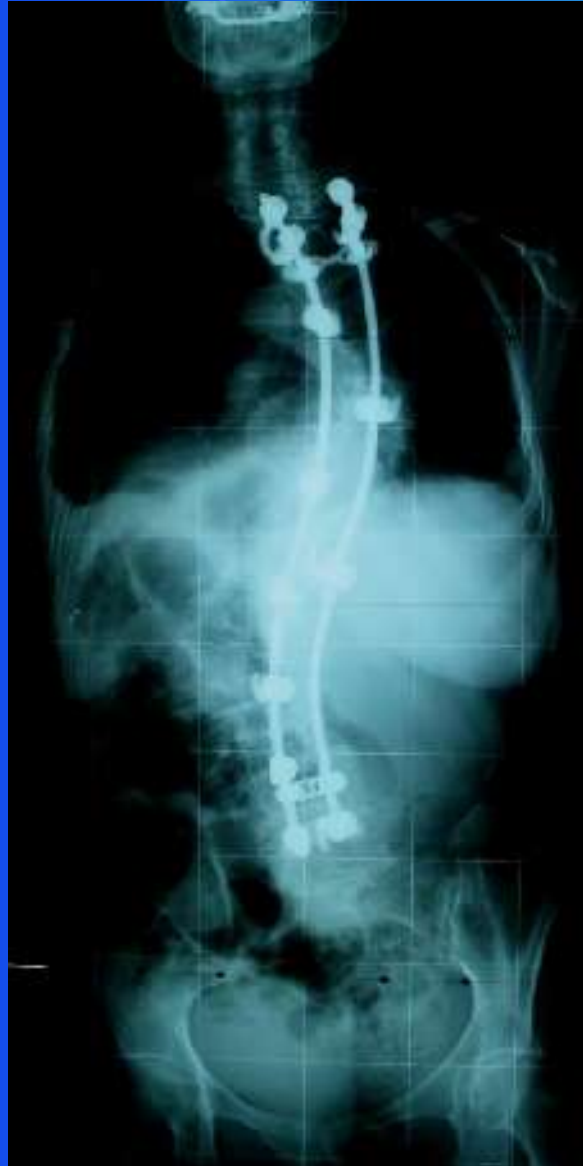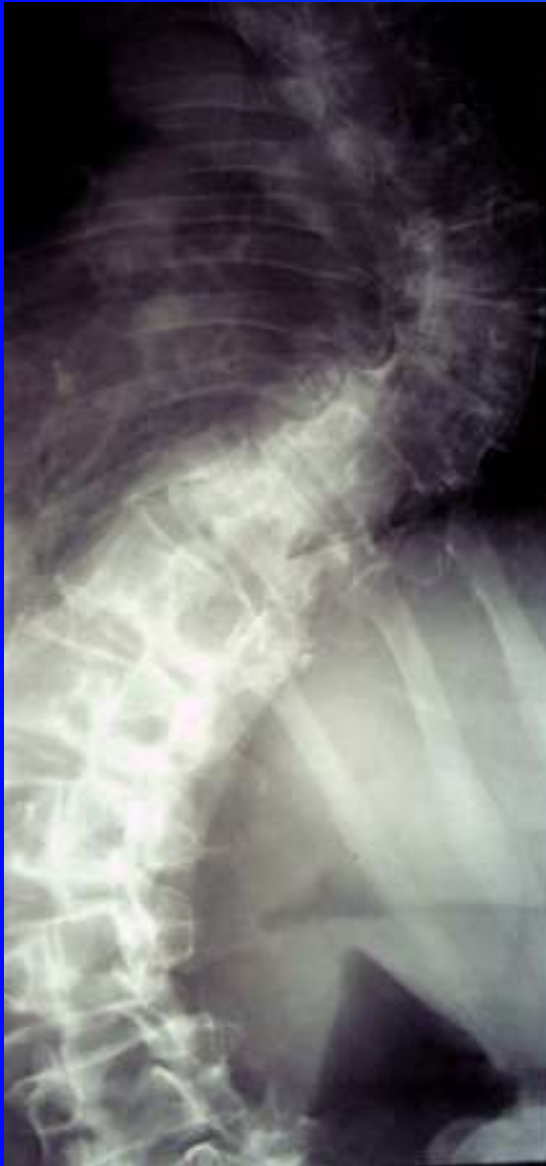FEMME DE 44ANS

Scoliose idiopathique de l'adulte: Double Thoracique



Femme de 56 ans

Double courbure Thoracique et Lombaire symétriques: Femme 60 ans



SCOLIOSE IDIOPATHIQUE DE L'ADULTE:

Double courbure lombaire prédominante

Double instrumentation: antérieure et postérieure

